

# SÜNNET SONRASI PENİSTE EPİDERMAL İNKLÜZYON KİSTİ: OLGU SUNUMU

Nezih SUNGUR, Yiğit Özer TİFTİKÇİOĞLU, Yüksel KANKAYA, Uğur KOÇER

Ankara Eğitim ve Araştırma Hastanesi, 1. Plastik ve Rekonstrüktif Cerrahi Kliniği, Ankara

## ÖZET

Peniste sünnet sonrası gelişen pek çok komplikasyon rapor edilmiştir. Biz penil sünnet sonrası gelişen bir epidermal inklüzyon kisti vakası sunuyoruz. Penil sünnet komplikasyonu olarak gelişen epidermal inklüzyon kisti literatürde ilk kez sunulmaktadır.

**Anahtar Kelimeler:** Sünnet, penis, komplikasyonlar, epidermal inklüzyon kisti.

## SUMMARY

**Epidermoid Inclusion Cyst of The Penis After Circumcision**  
Various complications arising after circumcision have been reported. We report a case of epidermal inclusion cyst of the penis after circumcision. As far as we are aware, such a lesion has not been described previously.

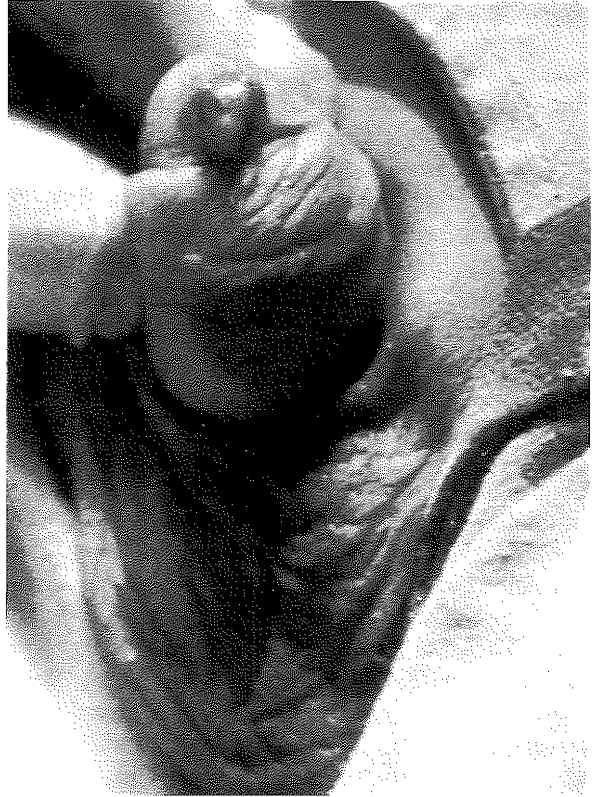**Key Words:** Circumcision, penil, complications, epidermal inclusion cyst.

## GİRİŞ

Sünnet, dünyadaki en yaygın operasyonlardan biridir<sup>1</sup>. Bu prosedür İslam ülkelerinde ve İsrailde erkek çocuklara, genellikle okul öncesi dönemde rutin olarak uygulanır<sup>2,3</sup>. Ek olarak çeşitli medikal endikasyonlarda da uygulanabilir. Bunun yanısıra sınırlı bölgelerde de olsa dünyanın çeşitli yerlerinde kızlara da rutin olarak uygulanmaktadır<sup>4,5</sup>. Sünnete bağlı olarak en sık görülen görülen komplikasyonlar hemoraji, infeksiyon ve insizyon hattının açılmasıdır<sup>3</sup>. Bu komplikasyonların tedavisi nispeten kolay olmaktadır<sup>2</sup>. Ancak glans amputasyonu, glans nekrozu gibi ciddi komplikasyonlar da bildirilmiştir<sup>2,6-11</sup>. Bu yazımızda sünnet komplikasyonu olarak peniste epidermoid inklüzyon kisti gelişen 1 vakayı ilk kez sunuyoruz.

## OLGU SUNUMU

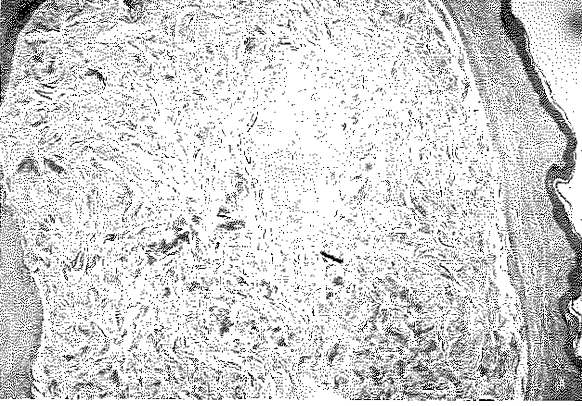
Polikliniğimize başvuran 3 yaşındaki erkek hasta, 8 ay önce yaşadığı ilçedeki bir sağlık memuru tarafından sünnet edilmişti. Sünnet olduktan bir müddet sonra penis dorsalinde bir şişkinlik olduğu söylendi. Bu şişkinliğin zaman zaman arttığı, zaman zaman azaldığı belirtildi. Kliniğimize başvurduğunda penis dorsalinde 1x1.5 cm boyutlarında, palpasyonda yumuşak ve ağrılı bir şişlik mevcuttu. Kitle üzerindeki cilt hiperemikti ve çevre cilde göre sıcaklığı artmıştı. Hastaya antibiyotik tedavisi uygulandı. Tedavisi tamamlandıktan sonra genel anestezi altında opere edildi. Çevre dokuya fibröz yapışıklık gösteren ve belirgin bir kapsül ayırdedilemeyen kitle çıkarıldı. Histopatolojik inceleme sonucu epidermal inklüzyon kisti olarak geldi.



Şekil 1: Vertikal insizyon sonrası kistin açığa çıkması.

## TARTIŞMA

Penis kistleri nadirdir<sup>12,13</sup>. Konjenital ya da edinsel



**Şekil 2:** Normal cilt altında epidermal inklüzyon kisti görünümü. (H&E stain, x40)

olabilirler<sup>14</sup>. Konjenital kistler, epitel sınırındadır ve ventral taraf orta hattadır<sup>14</sup>. Edinsel kistler arasında yer alan paramental retansiyon kistleri uretral gland obstrüksiyonuna sekonderken, yine aynı grupta bulunan epidermal kistlerin spesifik bir lokalizasyonu yoktur ve travmatik ya da cerrahi orijinlidirler<sup>13-14</sup>. Daha önce literatürde çok az sayıda penis yerleşimli epidermal kist rapor edilmiştir<sup>12,15-18</sup>. Bununla birlikte sünnet komplikasyonu olarak epidermoid inklüzyon kisti iki kez bildirilmiştir<sup>4,19</sup>. Ancak her iki yayında da kızlara uygulanan sünnet sonrası klitoriste gelişen epidermoid inklüzyon kistleri sunulmuştur. Biz bu yazımızda erkek çocukta uygulanan sünnet komplikasyonu olarak peniste epidermal inklüzyon kisti gelişen 1 vakayı ilk kez sunmaktayız.

*Dr. Nezih SUNGUR  
Gülseren Sokak 15/7  
Maltepe, ANKARA*

#### KAYNAKLAR

1. Niku SD, Stock JA and Kaplan GW. Neonatal circumcision. Urol Clin North Am. 1995; 22: 57-65.
2. Coşkunfirat OK, Sayılkan S and Velidedeoğlu H. Glans and penile skin amputation as a complication of circumcision. Ann Plast Surg. 1999; 43: 457.
3. Arnon R, Zecheria A, Mimouni M, Merlob P. Unilateral leg cyanosis: an unusual complication of circumcision.

4. Eur J Pediatr. 1992; 151: 716.
4. Hanly MG and Ojeda VJ. Epidermal inclusion cysts of the clitoris as a female circumcision and pharaonic infibulation. Cent Afr J Med. 1995; 41: 22-4.
5. Arbesman M, Kahler L and Buck GM. Assesment of the impact of female circumcision on the gynological, genitourinary and obstetrical health problems of women from Somalia: literature review and case series. Women Health. 1993; 20: 27-42.
6. Rosefsky JB. Glans necrosis as a complication of circumcision. Pediatrics. 1967; 39: 774-6.
7. Anday EK and Kobori J. Staphylococcal scalded skin syndrome: a complication of circumcision. Clin Pediatr. 1982; 21: 15.
8. Upadhyay V, hammodat and Pease PW. Post circumcision meatal stenosis: 12 years' experience. N Z Med J. 1998; 27: 57-8.
9. Bliss DP Jr, Healey PJ and Waldhausen JH. Necrotizing Fasciitis after Plastibell circumcision. J Pediatr. 1997; 131: 459-62.
10. Özkan S and Gürpınar T. A serious circumcision complication: penile shaft amputation and a new reattachment technique with a successful outcome. J Urol. 1997; 158: 1946-7.
11. Craig JC, Grigor WG and Knight JF. Acute obstructive uropathy—a rare complication of circumcision. Eur J Pediatr.
12. Suwa M, Takeda M, Bilim V, Takahashi K. Epidermoid cyst of the penis: a case report and review of the literature. Int J Urol. 2000; 7: 431-3.
13. Brooks SG and Williams RED. Lymphatic cyst of the penis. Br J Urol. 1989; 63: 329-30.
14. Laurenti C and De Dominicis. A cyst in the penis of a child. Br J Urol. 1978; 50: 213.
15. Savoca G, Ciampalini S, De Stefani S, Trombetta C, Belgrano E. Epidermoid cyst after dermal graft repair of Peyronie's disease. BJU Int. 1999; 84: 1098-9.
16. Rattan J, Rattan S and Gupta DK. Epidermoid cyst of the penis with extension into the pelvis. J Urol. 1997; 158: 593.
17. Khanna S. Epidermoid cyst of the glans penis. Eur Urol. 1991; 19: 176-7.
18. Rupcc M and Vakilzadeh F. The so-called cylander epithelial cyst of the the penis. Z Haut Geschlechtskr. 1968; 1,43: 69-70.
19. Ofodile FA and Oluwasanmi JO. Post-circumcision epidermoid inclusion cysts of the clitoris. Plast Reconst Surg. 1979; 63: 485-6.