

# PARSİYEL KULAK DEFEKTLERİNİN REKONSTRÜKSİYONU

A. Cemal AYGIT, Hüsamettin TOP, Yasin ÜNAL

Trakya Üniversitesi Tıp Fakültesi, Plastik ve Rekonstrüktif Cerrahi Anabilim Dalı, Edirne

## ÖZET

Değişik nedenlerle oluşan parsiyel kulak defektlerinin onarımında birçok cerrahi yöntem uygulanmaktadır. Bu çalışmamızda Ocak 1998 Aralık 2002 tarihleri arasında bölümümüze başvuran ve parsiyel kulak defekti nedeniyle onarım yapılan 16 olguda etyoloji, defekt özellikleri ve uygulanan cerrahi teknikler ve sonuçları sunulmuştur. Olguların 14'ü erkek, 2'si kadındı. Hastaların yaşları 23-83 (ortalama 60,6) arasındaydı. 9 (%56,2) hastada sağ kulak, 7 (%43,8) hastada sol kulak etkilenmişti. Defekt boyutları 10x5 mm ile 40x40 mm arasındaydı. Cerrahi yöntem olarak 6 olguda eksizyon ve primer onarım, 4 hastada eksizyon ve greftleme, 2 hastada eksizyon ve kondrokütanöz ilerletme flebi, 2 hastada eksizyon ve postauriküler dezepitelize dermal pediküllü flep, 1 hastada eksizyon sonrası temporoparietal fasya flebi ve greftleme yapıldı. Yanık nedeniyle parsiyel cilt defekti olan 1 hastada ise greftleme yapıldı. Olguların 15'inde herhangi bir komplikasyon gözlenmezken, skuamöz hücreli karsinom nedeniyle opere edilen bir hastada onarım sonrası 5. ayda nüks tespit edildi. Sonuç olarak parsiyel kulak defektlerinin onarımında defektin ve yakın bölgenin özellikleri göz önüne alınarak en uygun tedavi seçeneği uygulanmalıdır. **Anahtar Kelimeler:** Parsiyel kulak defekti, rekonstrüksiyon

## SUMMARY

### Reconstruction of Partial Auricular Defects

Many surgical options can be performed for partial auricular defects which is occurred due to various causes. In the present study, 16 patients which were reconstructed due to partial auricular defect were evaluated by lesion properties, surgical method and results. 14 of patients were male, 2 two of patients were female. The ages of patients were between 23-83 (Mean age 60.6). Right auricula was affected in 9 patients, and left auricula was affected in 7 patients. Defect dimensions were between 10x5-40x40 mm. The surgical method was excision and primary repair in 6 patients, excision and grafting in 4 patients, excision and chondrocutaneous advancement flap in 2 patients, excision and postauricular desepitelized dermal pedicled flap in 2 patients, excision and temporoparietal fascia flap with grafting in one patient. Grafting was performed in one patient with skin defect due to burn injury. 15 of patients were followed without complications. In one patient who was operated due to squamous cell carcinom, recurrence was developed in the fifth postoperative month. In conclusion, the properties of defect and local area must are to be evaluated and most suitable surgical option is to be choosen for reconstruction of partial auricular defect. **Key Words:** Partial auricular defect, reconstruction

## GİRİŞ

Parsiyel kulak defektlerinin tedavisi plastik cerrahinin uğraştığı hassas konuların başında gelir. Konjenital sebepler, tümör, travma, enfeksiyon, yanık ve donma nedeni ile kulakta oluşabilecek defektlerin onarımı oldukça zordur. Yüzün kozmetik bir parçası olan kulağın normal bir fonksiyon ve estetik bir yapıya sahip olması için hem ince ve uygun şekilli bir kıkırdak yapıya hemde ince ve uygun renkteki bir deri örtüsüne ihtiyaç vardır. Kulak defektlerinin tedavisinde; defekte neden olan etken, defektin lokalizasyonu, boyutları, etraftaki derinin durumu ve kıkırdak dokusunun durumu göz önünde bulundurulmalıdır. Rekonstrüktif cerrah hayal gücünü kullanarak ve planlamayı etkileyen bu özellikleri dikkate alarak tedaviyi gerçekleştirebilir.

Kulağın yalnız deri bölümünü içeren defektler primer onarım, greftleme, lokorejional flepler ile onarılabilir. Kulağın hem deri hem de kıkırdak içeren küçük büyüklükteki defektler primer onarım veya karşı kulaktan alınan kompozit greftler ile tedavi edilebilir. Orta büyüklükteki deri ve kıkırdak defektleri (genellikle kulağın ¼ ü ve daha fazlasını içeren) ise kondrokütanöz flepler veya kartilaj grefti ile birlikte lokorejional flepler ile onarılabilir. Ayrıca son zamanlarda orta büyüklüklerdeki defektler için karşı kulaktan alınan serbest kartilaj ve deri içeren flepler kullanılmaya başlamıştır<sup>1</sup>. Büyük boyutlardaki defektler için (genellikle kulağın yarısından fazlasını içeren) ise kulağın kayıp olan kıkırdak çatısı ile uyumlu bir çatıya ve lokorejional fleplere ihtiyaç vardır.

Parsiyel kulak defektlerinin onarımında ilk çalışmalar iki safhalı cerrahi teknikler olurken, son yıllarda tek safhalı cerrahi teknikler kullanılmaya başlamıştır. Biz de bu çalışmamızda Ocak 1998- Aralık 2002 tarihleri arasında parsiyel kulak defekti nedeniyle opere ettiğimiz 16 hastadaki olgu özellikleri, kullanılan cerrahi teknik ve sonuçlar ile ilgili olarak deneyimlerimizi sunduk.

**Tablo 1:** Olguların özellikleri ve tedavi sonuçları

Yaş	Cinsiyet	Tanı	Lezyon yeri	Defekt boyutları (mm)	Yapılan ameliyat	Komplikasyon	Takip süresi (ay)
64	E	BCC	Sağ	10x10	Eksizyon+primer onarım	-	55
70	E	Papillom	Sol	10x5	Eksizyon+primer onarım	-	50
83	E	Seboreik keratoz	Sol	10x5	Eksizyon+primer onarım	-	50
75	E	BCC	Sağ	30x20	Eksizyon+greft	-	48
73	E	BCC	Sağ	15x10	Eksizyon+greft	-	32
71	E	BCC	Sağ	30x45	Eksizyon+greft	-	36
42	E	SCC	Sağ	10x15	Eksizyon+kondroküta nöz ilerletme flebi	-	36
56	E	SCC	Sağ	10x10	Eksizyon+primer onarım	-	29
68	E	SCC	Sol	10x5	Eksizyon+primer onarım	-	32
64	E	SCC	Sol	10x10	Eksizyon+primer onarım (Eksizyon + greftleme)	5. ayda nüks. Takipte problem yok	29
23	E	A-V malformasyon	Sol	40x40	Eksizyon+temporoparietal flep ve greft	-	17
64	K	BCC	Sol	15x15	Eksizyon+greft	-	12
67	E	BCC	Sağ	15x25	Eksizyon+postauriküler dezepitelize dermal pediküllü flep	-	10
68	E	BCC	Sağ	20x20	Eksizyon+postauriküler dezepitelize dermal pediküllü flep	-	7
66	K	BCC	Sağ	10x15	Eksizyon+kondroküta nöz ilerletme flebi	-	5
23	E	Yanık	Sol	30x35	Greftleme	-	5

## GEREÇ ve YÖNTEM

Ocak 1998 Aralık 2002 tarihleri arasında kliniğimizde 16 hasta, parsiyel kulak defekti nedeniyle opere edilmiştir. Olguların özellikleri Tablo 1’de gösterilmiştir. On dört hasta (%86,6) erkek, iki hasta (%13,4) kadındı. Tedavi edilen hastaların yaşları 23-83 (ortalama 60,6) arasındaydı. Sekiz hastada (% 50) bazal hücreli karsinom (BCC), dört hastada (% 25) squamoz hücreli karsinom (SCC), bir hastada (% 6,2) papillom, bir hastada seboreik keratoz, bir hastada arteriovenöz malformasyon nedeniyle yapılan girişimler sonucu, bir hastada ise yanık nedeniyle defekt meydana gelmişti. Defektin yeri dokuz hastada (% 56,2) sağ kulak, yedi hastada (% 43,8) sol kulaktı. Oluşan defektin boyutları 10x5 mm ile 40x40 mm arasındaydı. Beş hastada (% 31,2)defekt sadece deriyi içerirken, onbir hastada (%78,8) hem deri hemde kıkırdak defekti mevcuttu. Cerrahi teknik olarak altı hastada (% 37,5) eksizyon ve

primer onarım, dört hastada eksizyon ve greftleme (% 25), iki hastada (% 12,4) eksizyon ve kondrokütanöz ilerletme flebi, iki hastada eksizyon ve postauriküler dezepitelize dermal pediküllü flep, bir hastada eksizyon sonrası temporo-parietal fasya flebi ve deri grefti uygulaması ile tedavi sağlandı. Yanık nedeniyle kulak ön yüzünde cilt defekti olan bir hastada deri grefti uygulandı.

### Olgu 1: 67

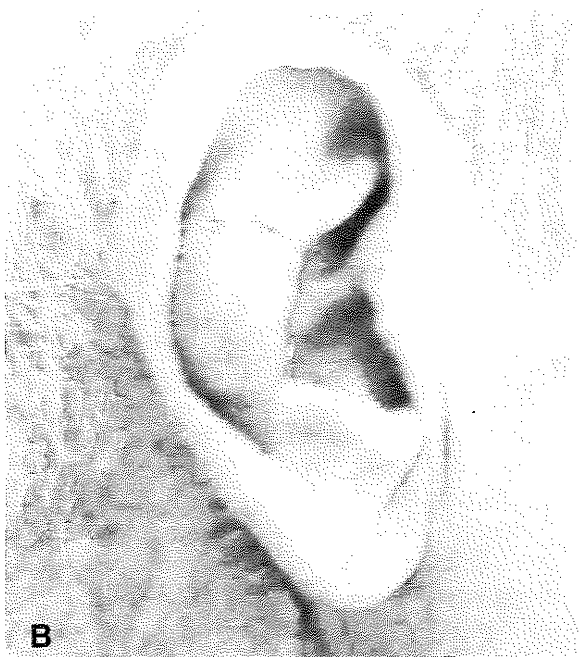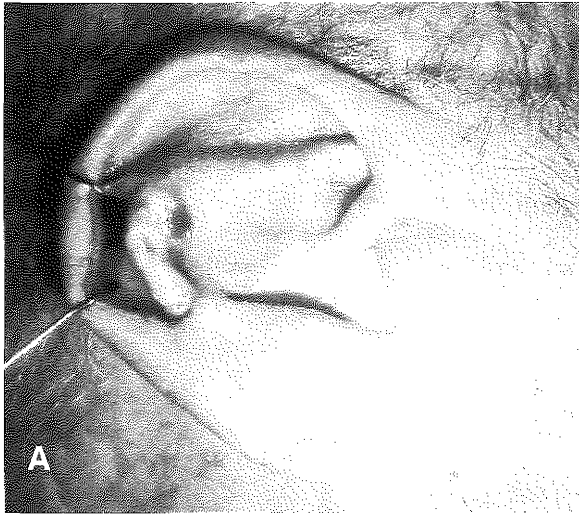
yaşında erkek hasta, yaklaşık 3 yıldır mevcut olan sağ kulakta kapanmayan yara nedeniyle başvurdu. Dört yıl önce sağ yanakta yara nedeniyle opere olmuş. Biyopsi sonucu Bazal hücreli karsinom olarak alınmış. Yapılan muayenede sağ kulak 1/3 ortada antiheliks üzerinde lokalize 10x20 mm boyutlarında ülser ve kurutlu lezyon tespit edildi. Lezyon genel anestezi altında eksize edildi.

Oluşan 15x25 mm boyutlarındaki defekt için postauriküler dezepitelize dermal pediküllü flep kullanıldı (Şekil 1A, 1B). Patoloji sonucu bazal hücreli karsinom ve cerrahi sınırlar temiz idi. Cerrahi sonrası 10. ayda problem veya nüks izlenmedi.

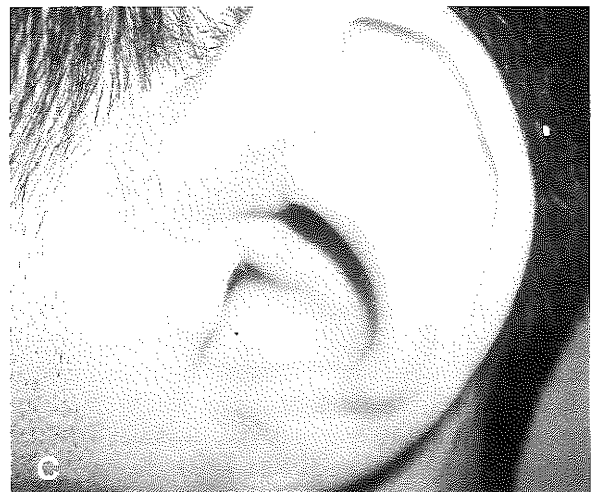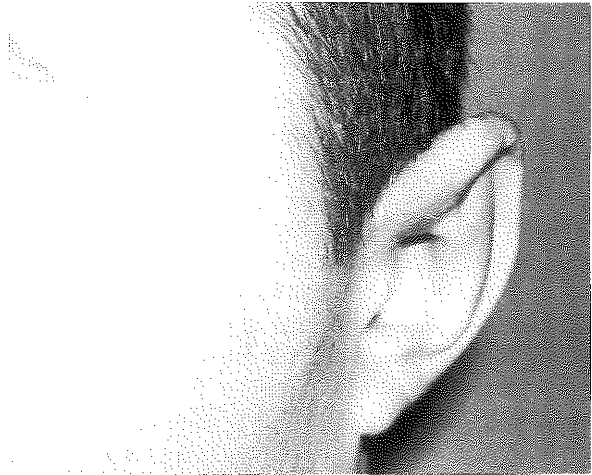
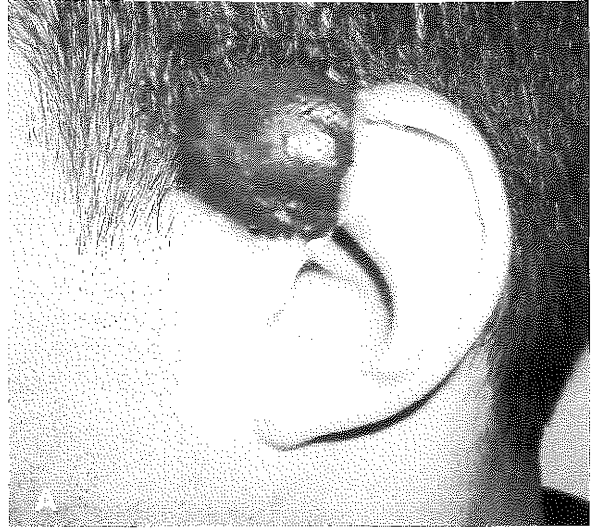**Olgu 2:** 23 yaşında erkek hasta, 10 yıldır sol kulakta büyüyen kitle nedeniyle bölümümüze başvurdu. Lokal muayenesinde sol kulak üst polde 35x35x30 mm boyutlarında kırmızı-mor renkli yumuşak kıvamlı, pulsasyon göstermeyen kitle mevcuttu (Şekil 2A). Çekilen bilgisayarlı tomografi arteriovenöz malformasyon ile uyumlu idi. Genel anestezi ile kitle altındaki deförme olmamış ve defekti olmayan kıkırdak çatıdan ayrılarak eksize edildi. Oluşan defekt temporoparietal fasya flebi ve deri grefti ile kapatıldı. Patoloji sonucu arteriovenöz malformasyon olarak rapor edildi. Cerrahi sonrası 17. ayda bir sorun ve nüks izlenmedi (Şekil 2B, 2C).

## SONUÇLAR

Olguların sonuçları Tablo 1’de özetlenmiştir. Hastalar ortalama 29,5 ay takip edildi. En kısa takip süresi 5 ay, en uzun takip süresi 55 aydı. Takip süresi içinde hastaların ondüdünde herhangi bir komplikasyon görülmedi. Sol kulakta squamoz hücreli karsinom nedeniyle opere edilen bir hastada takip esnasında beşinci ayda nüks geliştiği görüldü. Bu hastada geniş eksizyon ve greftleme ile tedavi sağlandı. Hasta halen ikinci operasyon sonrası yirmi dördüncü ayında ve komplikasyonsuz takip edilmektedir.



**Şekil 1A:** Olgu 1’in sağ kulağında lokalize BCC eksizyonu sonrası oluşan 15x25 mm boyutlarındaki doku defektinin görünümü. **B:** Olgu 1’in postauriküler dezepitelize dermal pediküllü flep ile onarım sonrası 1. aydaki görünümü



**Şekil 2A:** Olgu 2’nin sol kulağında lokalize 35x35x30 mm boyutlarındaki arterivenöz malformasyonun görünümü. **B:** Olgu 2’nin postoperatif 6. ayda önden görünümü. **C:** Olgu 2’nin postoperatif 6. ayda yandan görünümü.

## TARTIŞMA

Kulağın parsiyel defektlerinin rekonstrüksiyonunda mümkün olduğu kadar benzer dokular kullanılmalıdır. Kozmetik bir kulak görünümü için uygun kalınlıkta üç boyutlu bir çatıya ve ince, yüz ile uyumlu renkte ve alttaki kıkırdığa sıkıca yapışacak bir deriye ihtiyaç vardır<sup>2</sup>. Uygulanacak tedavi yöntemi defektin lokalizasyonu, etyolojisi ve özellikleri göz önüne alınarak seçilmelidir. Defekt boyutları bu seçimde en önemli noktayı oluşturur.

Küçük boyutlu defektler primer onarım veya karşı kulaktan alınan kompozit greft ile onarılabılır. Primer onarım özellikle 10x10 mm boyutlarının altındaki tam kat doku defektlerinin onarımında kullanılır. Primer onarım sonrası kulağın boyutları değişmemeli ve normal anatomik yapıları bozan bir şekil bozukluğu oluşmamalıdır. Primer onarım yapılamadığı durumlarda kompozit greft kullanılabilir. Kompozit greftlerin beslenmesi erken evrede çevre dokudan inoskülerizasyonla geç dönemde ise konulan bölgeden revaskülerizasyon ile olur. Her iki dönemde de kompozit greftin büyüklüğü önemlidir. 15 mm'den büyük greftlerde nekroz oranı yüksektir. Kompozit greftlerin yaşamasında ayrıca greft ile alıcı alan arasındaki temas derecesi, greftin bulunduğu alanda kartilaj yada yağ gibi vaskülerizasyonu engelleyen dokular olup olmadığı, alıcı alanın vaskülerizasyonu da etkilidir. Skarlı ve radyodermitle alanlara konan kompozit greftlerde tutmama oranı daha yüksektir<sup>3</sup>. Biz sunduğumuz seride defekt boyutları 10x10 mm ve altındaki 6 olguda primer onarım yöntemini uyguladık.

Orta büyüklükteki defektlerde ise deri grefti, lokal deri flebi, lokal myokütanöz ada flebi, lokal kondrokütanöz flep, kıkırdak grefti ile birlikte lokal deri flebi veya kıkırdak grefti ve fasya flebi üzerine deri grefti uygulanabilir. Ayrıca son yıllarda karşı kulaktan alınan kompozit serbest flep orta büyüklükteki parsiyel kulak defektlerinin onarımında kullanılmaya başlanmıştır<sup>1</sup>. Orta büyüklükteki defektlerde, rekonstrüksiyonda kıkırdak komponentinin kullanılıp kullanılmayacağı defektin lokalizasyonu, boyutları ve derinliğine bağlıdır. Eğer defekt kenar bölgede, kıkırdak dokuyu içeriyor ve geniş ise kıkırdak çatı oluşturulması gerekir. Ayrıca kenar bölge dışında çok geniş defektlerde de kıkırdak kullanılması gerekebilir.

Orta boyutlu defektlerin onarımında bir çok lokal deri flebi yöntemi tanımlanmıştır. Postauriküler dermal dezepitelize pediküllü flep, postauriküler deri flepleri, postauriküler wedge transpozisyon flebi tanımlanmış birçok flebe birkaç örnek olarak verilebilir<sup>4-7</sup>. Lokal seçenekler arasında yer alan postauriküler kas-deri flepleri de rekonstrüksiyon amacı ile kullanılabilir<sup>8,9</sup>. Lokal kondrokütanöz flepler, defektin onarımında kıkırdak çatının gerekli olduğu durumlarda kullanılacak bir seçenektir. Bu grupta tanımlanmış flep örnekleri ise kondrokütanöz konkal ada flebi, posterior veya anterior kondrokütanöz ada flebi ve

kondrokütanöz ilerletme flepleridir<sup>2, 10-12</sup>. Kondrokütanöz ilerletme flebi, kenar kulak defektleri ve antiheliks-triangular fossa gibi kenarda olmayan defektler için kullanılabilir. Kondrokütanöz ada flebi ise konkal kavite ve eksternal akustik kanal defektlerinde kullanılabilir. Bu bölge defektlerinde kondrokütanöz ilerletme flebinin mobilitesi yetersiz olmaktadır<sup>11</sup>. Bu bölge defektlerinde ada flebi dışında, Park ve arkadaşlarının tanımladığı postauriküler arteriyalize flep ve postauriküler dezepitelize dermal pediküllü flep kullanılabilir<sup>4</sup>. Biz de konkal ve eksternal akustik kanal bölgesinde defektli olan bir hastada postauriküler dezepitelize dermal pediküllü flep uyguladık. Kondrokütanöz fleplerde, deri ile birlikte alınan kıkırdak nedeniyle alıcı alanda deformite oluşmamalıdır. Ayrıca ilerletme flepleri, defekt boyutu 20 mm'nin altında ise tercih edilmelidir. Bu kurala uyulmadığında kulak boyutlarının küçülmesi ve deformasyon olabilir. Sunduğumuz seride orta büyüklükte doku defektli grubuna aldığımız hastalarda, üç hastada greftleme, iki hastada kondrokütanöz ilerletme flebi, iki hastada postauriküler dezepitelize dermal pediküllü flep uygulandı.

Geniş defektlerde kıkırdak çatı bozulmamış ve perikondrium sağlam ise greftleme yeterli olabilir. Tam kat defektlerde, bir kıkırdak çatı ve bir deri örtüsüne ihtiyaç vardır. Bu tür defektlerin onarımı tek safhalı veya iki safhalı yöntemler ile yapılabilir. Millard büyük boyutlu kulak defektlerinin onarımında iki safhalı bir teknik tanımlamıştır. Bu yöntemde ilk aşamada kulak defektli mastoid bölgeye gömülerek örtülmüş, üç hafta sonra mastoid deri bazından ayrılmış ve kulak arkasındaki defekt lokal flep ve deri grefti ile örtülmüştür<sup>13</sup>. Orticochea da konkal kondrokütanöz flep ve deri grefti uygulamasını içeren çok safhalı bir yöntem kullanmıştır<sup>14</sup>. Tanzer ve Brent'in geniş kulak defektlerinin rekonstrüksiyonunda Kosta kartilajı greftlerinin kullanılmasını tanımlaması ile tek safhalı yöntemler kullanılmaya başlamıştır<sup>15,16</sup>. Kosta kartilajı grefti kullanılmasının, operasyon süresinin uzun olması, donör alandan geniş kıkırdak greftinin alınması ve alınan kıkırdak greftinin elastisiteden yoksun olması dezavantajlarına rağmen, büyük kıkırdak defektli nedeniyle kıkırdak çatı rekonstrüksiyonunun gerekli olduğu vakalarda günümüzde henüz alternatifini bulunmamaktadır<sup>17</sup>. Ancak son yıllarda doku mühendisliğinden yararlanarak istenen şekil ve özellikle kıkırdak greftleri elde edilmeye başlamıştır. Bu sayede hem istenen şekilde kıkırdak elde edilebilecek, hemde donör alan komplikasyonları ve istenmeyen kozmetik sonuçlar önlenilecektir<sup>18,19</sup>. Kıkırdak çatıyı örtmede ise preauriküler flep, postauriküler flep, mastoid fasya flebi ve deri grefti veya temporo-pariyetal fasya flebi ile birlikte greftleme kullanılabilir<sup>16, 20, 21</sup>. Ancak bu seçenekler içinde preauriküler bölgeden alınabilecek deri

miktarının sınırlı olduğu akıldan çıkarılmamalıdır<sup>22</sup>. Bizim serimizde büyük boyutlarda defekti olan iki hastada greffleme, bir hastada temporoparietal fasya flebi ve deri grefti uygulaması ile tedavi sağlandı. Bu olguda arteriovenöz malformasyona eşlik eden kıkırdak defekti olmaması nedeniyle kıkırdak çatı rekonstrüksiyonu yapılmadı.

## SONUÇ

Parsiyel kulak defektlerinin onarımında birçok cerrahi teknik mevcuttur. Onarımda defektin ve yakın bölgenin özellikleri değerlendirilerek uygun yöntem seçilmelidir. Mevcut yöntemlere ek olarak tanımlanmış teknikler kombine edilerek veya yeni flepler dizayn edilerek cerrahi seçenek sayısı artırılabilir.

*Dr. A. Cemal AYGIT*  
*Trakya Üniversitesi Tıp Fakültesi*  
*Plastik ve Rekonstrüktif Cerrahi Anabilim Dalı*  
*22030, EDİRNE*

## KAYNAKLAR

1. Maral T, Borman H. Reconstruction of the upper portion of the ear by using an ascending helix free flap from the opposite ear. *Plast Reconstr Surg* 105: 1754-1757, 2000.
2. Antia NH, Buch VI. Chondrocutaneous advancement flap for the marginal defect of the ear. *Plast Reconstr Surg* 39: 472-477, 1967.
3. Chandawarkar RY, Cervino AL, Wells MD, Reconstruction of nasal defects using modified composite grafts. *Br J Plast Surg* 56: 26-32, 2003.
4. Renard A. Postauricular flap based on a dermal pedicle for ear reconstruction. *Plast Reconstr Surg* 68: 475-485, 1981.
5. Elshahy NI. Ear reconstruction with a flap from the medial surface of the auricle. *Ann Plast Surg* 14: 69-79, 1985.
6. Park C, Shin KS, Khang HS et al. A new arterial flap from the postauricular surface: its anatomical basis and clinical application. *Plast Reconstr Surg* 82: 498-505, 1988.
7. Lei B, Spork CA. Reconstruction of non-marginal ear defect by a postauricular wedge transposition flap. *Br J Plast Surg* 51: 14-16, 1998.
8. Talmi Yp, Horowitz Z, Bedrin L, Kronenberg J. Auricular reconstruction with a postauricular myocutaneous island flap: flip-flop flap. *Plast Reconstr Surg*. 98: 1191-1199, 1996.
9. Krepsi Auricular reconstruction using postauricular myocutaneous flap. *Laryngoscope*. 104: 778-780, 1994
10. Yotsuyanagi T, Nihei Y, Sawada Y. Reconstruction of defects involving the upper one-third of the auricle. *Plast Reconstr Surg* 102: 988-992, 1998.
11. Ohsumi N, Iida N. Ear reconstruction with chondrocutaneous postauricular island flap. *Plast Reconstr Surg* 96: 718-720, 1995.
12. Yotsuyanagi T, Watanabe Y, Yamashita K et al. Reconstruction of defects involving the middle third of the auricle with a full-thickness conchal chondrocutaneous flap. *Plast reconstr Surg* 109: 1366-1371, 2002.
13. Millard DR, reconstruction of one-third plus of the auricular circumference. *Plast Reconstr Surg* 90: 475-478, 1992.
14. Orticochea M. The use of the concha to reconstruct other parts of the pinna. *Br J Plast Surg* 31: 72-75, 1978.
15. Tanzer RC. Reconstruction of acquired defects of the ear. *Plast Reconstr Surg* 35: 355-361, 1965.
16. Brent B. The correction of microtia with autogenous cartilage grafts: I. The classic deformity? *Plast Reconstr Surg*. 66: 1-12, 1980.
17. Millard DR Jr. Reconstruction of one-third plus of the auricular circumference. *Plast Reconstr Surg*. 90: 475-478, 1992.
18. Haisch A, Klaring S, Groger A, Gebert C, Sittinger M. A tissue-engineering model for the manufacture of auricular-shaped cartilage implants. *Eur Arch Otorhinolaryngol* 259: 316-321, 2002.
19. Kamil SH, Kojima K, Vacanti MP, et al. In vitro tissue engineering to generate a human-sized auricle and nasal tip. *Laryngoscope* 113: 90-94, 2003.
20. Brent B, Byrd HS. Secondary ear reconstruction with cartilage grafts covered by axial, random, and free flaps of temporoparietal fascia. *Plast Reconstr Surg*. 72: 141-152, 1983.
21. Song Y, Song Y. An improved one-stage total ear reconstruction procedure. *Plast Reconstr Surg* 71: 615-623, 1983.
22. Butler CE, Extended retroauricular advancement flap reconstruction of a full-thickness auricular defect including posteromedial and retroauricular skin. *Ann Plast Surg* 49: 317-321, 2002.