

CROSS-LEG LATİSSİMUS DORSİ SERBEST FLEP OLGUSUNDA PEDİKÜLLÜ FASYOKÜTAN FLEP İLE ARTERİYEL PEDİKÜLÜN KORUNMASI: VAKA TAKDİMİ

Sebat KARAMÜRSEL, Dilek BAĞDATLI, Selim ÇELEBİOĞLU

SSK Ankara Eğitim Hastanesi Plastik Cerrahi Kliniği

ÖZET

Cross-leg serbest flep, ekstansif defektli taraf alt ekstremitede uygun alıcı damarın olmadığı ve ven greftlerinin riskli olduğu olgularda karşı taraf damarlarının alıcı olarak kullanıldığı bir yöntemdir.

Bu sunumumuzda, elektrik yanıklı bir olguda alt ekstremitenin kurtarılması için cross-leg serbest flep prosedürü uygulanmıştır. Sol ayak bileği ve bacakta, kemiği ve eklemi açığa bırakan doku defekti ilk aşamada, ipsilateral latissimus dorsi kas-deri flebi ile rekonstrükte edildi. Postoperatif 4. günde arteriyel yetmezlik gelişen flep revizyona alındığında arteriyel trombus saptandı ve arter kısaltılıp araya ven grefti konuldu, fakat 5. günde tekrar trombus gelişmesi üzerine flep kaybedildi. Postoperatif 30. günde diğer taraf latissimus dorsi kas-deri flebi, arteriyel ve venöz anastomozlar karşı taraf bacağın tibialis posterior ve vena comitantesine olacak şekilde serbest olarak defekte adapte edildi. Bu seansta sağ ayak bileği medial malleol bölgesinden kaldırılan proksimal bazlı 15x5 cm lik bir fasyokütan flep, anastomoz hattını korumak ve flebin mobilitesini arttırmak üzere pedikülün üzerine örtüldü. Operasyondan 5 hafta sonra, neovaskülarizasyon gelişimini takiben pedikül ayrılarak rekonstrüksiyon tamamlandı.

Cross-leg flepler defekt alanında sağlıklı alıcı vasküler yapının olmadığı durumlarda, alt ekstremitenin kurtarılmasında en son çare olarak düşünülebilir. Flebin planlanmasında, donör sahadan eleve edilecek fasyokütan bir flep, pedikülün örtülmesi ve flebe daha fazla mobilite kazandırmak amacıyla kullanılabilir.

Anahtar Kelimeler: Cross-leg serbest flep, fasyokütan flep

GİRİŞ

Bacak defektlerinin serbest flepler ile rekonstrüksiyonu, günümüzde oldukça yaygın bir prosedürdür. Serbest flep ile rekonstrüksiyonun başarısı büyük oranda, mikrovasküler anastomoz için yeterli çapa sahip sağlıklı alıcı damarların varlığına bağlıdır. Ciddi şekilde hasarlanmış alt ekstremitelerin

SUMMARY

Securing The Vascular Pedicle Via a Fasciocutaneous Flap in a Cross-leg Free Latissimus Dorsi Flap

Cross-leg free flap procedure is rarely applied in extensive lower extremity defects involving major arteries or when ipsilateral vein grafts are risky.

In this report cross-leg free flap is applied in an electrically injured lower extremity. An extensive defect exposing the joint and bones of the left foot and leg was initially reconstructed with an ipsilateral latissimus dorsi free flap. In postoperative 4th day the arterial anastomosis was re-explored because of arterial insufficiency and a thrombus was detected and reanastomoses were performed using a vein graft. Unfortunately in 5th postoperative day flap was lost because of arterial thrombus. In postoperative 30th day contralateral latissimus dorsi myocutaneous flap was elevated and artery and vein anastomosed to the contralateral tibialis posterior and vena comitantes and flap adapted to the defect. In this session a contralateral proximally based 15x 5 cm fasciocutaneous flap was elevated from the medial malleolus and the anastomoses and the vascular pedicle were covered and secured. It also permitted extra mobility of the flap.

Cross-leg free flaps are salvage operations where there is no ipsilateral recipient vessels. In planning the flap a contralateral proximally based fasciocutaneous flap may be helpful in covering and securing the anastomoses and giving extra mobility to the flap.

Key Words: Cross- leg free flap, fasciocutaneous flap

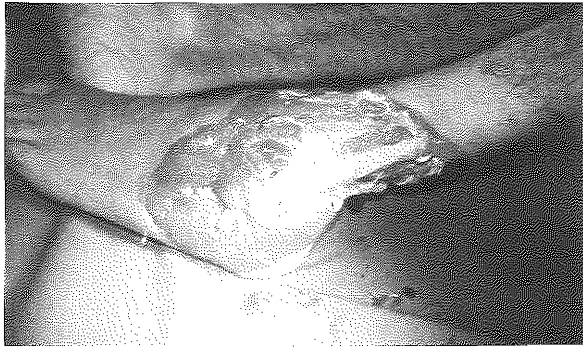rekonstrüksiyonunda defekte komşu bölgelerde yeterli alıcı damarların bulunmadığı veya uzun ven greftlerinin kullanımının mümkün olmadığı durumlarda, serbest flebin vasküler pedikülü geçici olarak karşı taraf sağlıklı bacağın alıcı damarlarına anastomoz edilebilir, ve flep yatağından yeterli neovaskülarizasyon geliştikten sonra pedikül ayrılır.

Cross-leg serbest flep prosedürü ilk olarak 1979 yılında Taylor ve arkadaşları tarafından tanımlanmıştır. Taylor ve arkadaşları bu çalışmada, osteokutanöz iliak flebi bacağına transfer etmişler, ancak alıcı bacakta irreversible vasküler spazm nedeni ile flep damarları karşı taraf bacakta yeni alıcı damarlar ile anastomoz edilmiş-tir¹. Townsend bu prosedürü seçilmiş hastalarda geliştirmiş ve 10 vakada cross-leg derin sirkumflex iliak arter flebini kullanmıştır². Brenmen ve arkadaşları, taşıyıcı damarlara anastomoz edilen latissimus dorsi serbest flebi ile tedavi edilen komplike bacak yaralanması olan iki vakadan bahsetmiştir³. Bunların yanısıra, günümüze dek literatürde farklı flep türlerini kullanan küçük hasta serilerinden bahsedilmiştir⁴⁻⁶.

Bu çalışmada; bir hastada elektrik yanığına sekonder gelişmiş ayak bileği ve bacak defektini örtmek için cross-leg free latissimus dorsi kas-deri flebi kullanıldı. Flebin vasküler pedikülü, karşı taraf ayak bileğinden eleve edilen 10x5 cm lik fasyokutan flep ile örtülerek hem anastomoz hattını korumak, hem de flebin mobilitesini arttırmak amaçlandı.

VAKA TAKDİMİ

54 yaşında erkek hasta sol alt ve üst ekstremitede elektrik yanığı nedeni ile Kasım 2002'de kliniğimize başvurdu. Doku hasarının ilerlemesi ile sol kola dirsek altı amputasyon uygulandı. Debridmanlar sonrası sol ayak , ayak bileği laterali, bacak distalini içeren, kemiği ve eklemini açıkta bırakan doku defekti gelişti (Şekil 1). Defekt ilk olarak ipsilateral latissimus dorsi kas-deri flebi ile rekonstrükte edildi. Flebin torakodorsal arteri ile hasarlı bacağın posterior tibial arteri arasında anastomoz gerçekleştirildi. Postoperatif 4. günde flepte arteriyel yetmezlik gelişmesi nedeniyle revizyona alındığında arteriyel trombus saptandı.Arter kısaltılıp araya ven grefti konularak anastomozlar tekrarlandı. Flep, 5. günde tekrar arteriyel trombus gelişmesi üzerine kaybedildi. Postoperatif 30. günde karşı taraf latissimus dorsi kas- deri flebi kaldırıldı ve flep, arteriyel ve venöz anastomozları hasarsız bacağın tibialis posterior ve vena comitantesine olacak şekilde, serbest olarak defekte

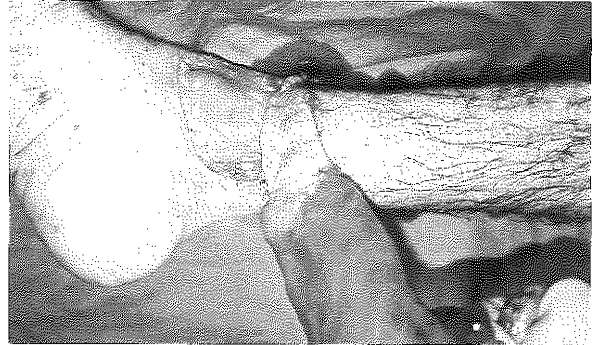


Şekil 1: Sol ayak bileği ve bacak distal 1/3'ünü içine alan yaygın doku defekti. Fibula ve tendonlar ekspoze durumdadır.

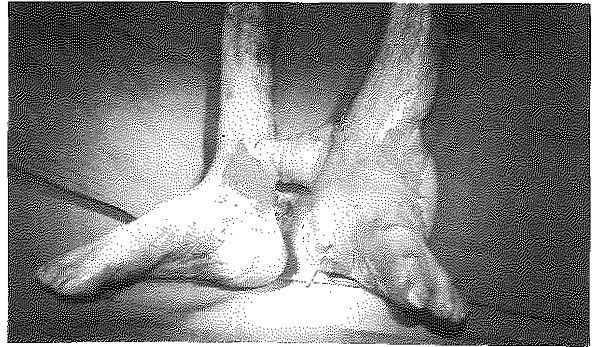
adapte edildi. Bu seansta sağ ayak bileği medial malleoldan 15x5 cm lik bir fasyokutan flep eleve edildi. Flep hem anastomoz hattını korumak hem de serbest flebin mobilitesini arttırmak amacı ile pedikülün üzerine örtüldü (Şekil 2).Bu sayede flebe daha uzak mesafeye erişme potansiyeli kazandırılmaya çalışıldı (Şekil 3) Postoperatif dönemde immobilizasyonu sağlamak amacı ile her iki bacak, ayak bileği ile diz eklemi arasından alçı ile sabitlendi.Postoperatif takipte sorun olmayan hastanın operasyondan sonra 5. haftada damar pedikülü 2 saat süre ile kleplendi, flep dolaşımında iskemi bulgusu saptanmaması üzerine pedikül ayrılarak rekonstrüksiyon tamamlandı. Sağ ayak bileğinden eleve edilen fasyokutan flep yerine iade edildi (Şekil 4). Postoperatif 7. günde hasta taburcu edildi.

TARTIŞMA

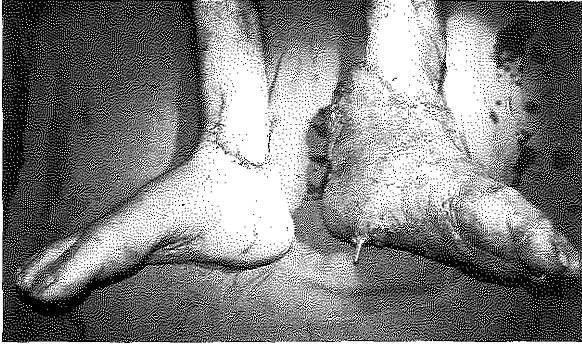Taylor alt ekstremitedeki kemik-deri defektli bir olguda rekonstrüksiyon amacıyla iliak osteokutan felbi serbest olarak kaldırdıktan sonra ipsilateral resipient anterior tibial arterde spazm gelişmesi nedeniyle karşı taraf anterior tibial artere anastomoz yaparak ilk cross leg serbest flebi yapmıştır¹. Townsend ise² 10 vakalık cross-leg serbest derin sirkumflex iliak arter flep serisini



Şekil 2: Sağ ayak bileğinden kaldırılan proksimal bazlı fazyokutan flep ile damar pedikülünün örtülmesi ve flebe mobilite kazandırılması



Şekil 3: Pedikül ayrılmadan önceki flebin durumu



Şekil 4: Pedikül ayrılıp fasyokütan flebin yerine iade edildikten sonraki görünüm

yayınlanmıştır. Pediküllü serbest flep⁴ olarak da tanımlanan bu prosedür konvansiyonel serbest fleplerin ve lokal fleplerin yetersiz kaldığı durumlarda ekstremitelerdeki komplike defektlerin örtülmesinde yeterli doku transferine imkan sağlamaktadır. Oldukça nadir uygulanan bu yöntem ilk tercih olmamalı, diğer yöntemlerin başarısız olduğu veya başarısız olacağı kuvvetle muhtemel olgularda uygulanmalıdır. Aynı ekstremitedeki artere uç yan anastomoz teknik olarak zordur ve eğer bacağın beslenmesi bu tek artere bağlı ise trombus geliştiğinde katastrofik olabilir.

Cross-leg serbest fleplerin vasküler pedikülünün ayrılmasından sonra yaşayabilirliği neovaskülarizasyona bağlıdır. Neovaskülarizasyonun hem yara kenarlarından hem de flep yatağından geliştiği, ancak flep yatağının daha önemli katkısı olduğu görülmüştür. Pediküllü ayırmadan önce gerekli sürenin uzunluğu; bireysel faktörlere, alıcı sahanın vaskülarizasyon durumuna ve flep ile alıcı saha arasındaki temas alanına bağlı olarak değişmektedir. Delay yapılmaksızın pedikül ayrıldığında flepte yüzeyel kayıp olabileceği için pedikül tamamen ayrılmadan önce "delay" öneren öneriler mevcuttur². Pedikül ayrılmadan önce hazırlık amacı ile pedikülün bantlanması veya parsiyel ayrılması neovaskülarizasyon gelişimine katkıda bulunabilir. Cross-leg pedikülü, sadece ven içerdiğinde 2. haftada ayrılabilir. Deri flebi zengin bir dermal pleksus içerdiği ve neovaskülarizasyon daha hızlı geliştiği için pedikül genellikle 3. hafta da ayrılabilir. Ancak kas flebi pedikülünün 4. haftada ayrılması önerilmektedir⁵.

Bu vakada, operasyondan sonra 5. haftada pedikül 2 saat süre ile klemlendi, ve dolaşımında bir değişiklik saptanmaması üzerine ayrıldı.

Cross- leg serbest flep kullanımının dezavantajları arasında, birden fazla operasyon evresi gerektirmesi, pedikül ayrılana dek hastanın hareketlerinde kısıtlama olması, yaşlı hastalarda uzamış immobilizasyona bağlı eklem sertliğinin gelişmesi ve hasarsız bacağı besleyen arterlerden birinin feda edilmesi sayılabilir. Uzun pediküle sahip flep seçimi ile mobilitenin artırılacağından bahsedilmektedir⁴.

Bu vakada; flep pedikülünün üzerini örtmek amacı ile hasarsız ayak bileğinden fasyokütan flep planlandı. Böylece hem pedikülün korunması sağlandı, hem de çok büyük olan defektin örtülmesi flebin mobilitesi artırılarak kolaylaştırılmış oldu. Defektin rekonstrüksiyonu sağlandıktan sonra ise fasyokütan flep yerine iade edilerek herhangi bir defekt yaratılmamış oldu.

Cross-leg serbest fleplerde sağkam bacadan kaldırılan bir fasyokütan flebin damar pedikülünün örtülmesinde ve flebe daha fazla mobilite kazandırılmasında faydalı olacağı görüşündeyiz.

Dr. Sebat KARAMÜRSEL

Kenedi Cad. Arzum Apt. No:111/23

Gaziosmanpaşa, ANKARA

KAYNAKLAR

1. Taylor GI, Townsend P and Corlett R. Superiority of the deep circumflex iliac vessels as the supply for free groin flaps. *Plast Reconstr Surg.* 64: 745, 1979.
2. Townsend PLG. Indications and long term assesment of 10 cases of the cross-leg free DCLA flaps. *Ann Plast Surg.* 19: 225, 1987.
3. Brenman SA, Barber WB, Pedersen WC and Barwick WJ. Pedicled free flaps: Indications in complex reconstruction. *Ann Plast Surg.* 24: 420, 1990.
4. Chen H, El-Gammal TA, Wei F, Chen H, Noordhoff MS, Tang Y. Cross-leg free flaps for difficult cases of leg defects: Indications, pitfalls, and long- term results. *J Trauma.* 43: 486, 1997.
5. Yamada A, Harii K, Ueda K, Asoto H, Tanaka H. Versality of a cross-leg free rectus abdominis flap for leg reconstruction under difficult and unfavorable conditions. *Plast Reconstr Surg* 95: 1253, 1995.
6. Topalan M. A new and safer anastomosis technique in cross-leg free flap procedure using the dorsalis pedis arterial system. *Plast Reconstr Surg* 105: 710, 2000.