

İÇ KORTEKS İLİAK FLEP İLE MANDİBULA REKONSTRÜKSİYONU: VAKA TAKDİMİ

Mustafa AKYÜREK, Tunç ŞAFAK, Abdullah KEÇİK

Hacettepe Üniversitesi Tıp Fakültesi Plastik ve Rekonstrüktif Cerrahi Anabilim Dalı, Ankara

ÖZET

İliak flep mandibula rekonstrüksiyonunda bir çok avantaj sunmasına karşın, konvansiyonel flep diseksiyonunda bikortikal kemik alınmasına bağlı olarak bazı dezavantajların ortaya çıktığı bilinmektedir. Bu dezavantajlar, donör alan kontur deformitesi ve asimetrisi, abdominal fasya zayıflığı / fıtık görülmesi, ve kemik segmentin kalın olabilesidir. Bölünmüş iç korteks iliak flep diseksiyon tekniği ile bu dezavantajlardan büyük ölçüde kaçınılabilir. Flebi besleyen damarların kemiğin iç yüzünde seyretmesinden dolayı flep dolaşımında problem yaşanmazken, dış korteksin yerinde bırakılması donör alan morbiditesini oldukça azaltır. Ameloblastomaya bağlı mandibuler kitle ile başvuran bir hastada bölünmüş iç korteks iliak flep ile mandibula rekonstrüksiyonu gerçekleştirildi. Çok iyi bir estetik ve fonksiyonel sonuç elde edildi. Uygun olgularda bu yöntemin uygulanmasının iyi sonuçlar vereceği inancındayız.

Anahtar Kelimeler: İliak flep, mandibula rekonstrüksiyonu

SUMMARY

Mandibular Reconstruction by a Split inner Cortex Iliac Flap
Harvesting a bicortical bone segment by a conventional iliac flap dissection brings about several drawbacks, namely asymmetry and contour deformity at the donor site, abdominal bulging/hernia formation, and excessive bone thickness of the flap. Such disadvantages can be avoided by means of split inner cortex iliac flap dissection. Leaving intact the outer cortex of iliac crest, the donor site morbidity decreases while the flap viability remains unchanged since the flap pedicle vessels course over the internal aspect of the iliac bone. The flap was successfully utilized for mandibular reconstruction following tumor extirpation due to ameloblastoma. An excellent aesthetic and functional result was achieved. The authors believe that this modified flap can be useful in selected cases.

Key Words: Iliac flap, mandible reconstruction.

İliak flep mandibula rekonstrüksiyonu için en uygun seçeneklerden birisidir. İlk defa 1978 yılında Taylor ve ark. tarafından tanımlanmıştır¹. Kemik segmentinin, üzerindeki deri adası ile birlikte osteokutan bir flep olarak taşınabileceğinin gösterilmesi, iliak flebin oromandibuler defektlerin onarımında yaygın olarak kullanılmaya başlanmasını sağlamıştır. Oromandibuler rekonstrüksiyon söz konusu olduğunda iliak flebin birçok avantajı mevcuttur²; a) Derin sirkumfleks iliak arter (DCIA) üzerinde, çeşitli bileşenleri içeren flep tasarımları yapılabilir, b) vasküler pedikül uzun ve mikrovasküler anastomoz için yeterli çaptadır, c) iliak krestin doğal şekli mandibulanın doğal eğimine benzerlik gösterir, d) geniş bir deri adası alındıktan sonra bile donör saha primer olarak kapatılabilir, e) donör alan izi saklıdır, d) kortikokanselöz içerikte uzun ve kalın bir kemik segmenti vaskülarize greft olarak alınabilir, f) osseointegre implant kullanımına izin verir.

Bu bahsedilen avantajların yanı sıra, konvansiyonel iliak flep diseksiyonu ile bikortikal kemik alınmasına bağlı olarak bazı dezavantajların ortaya çıktığı

bilinmektedir³. Bu dezavantajlar; a) donör alan kontur deformitesi ve asimetrisi, b) abdominal fasya zayıflığı / fıtık görülmesi, ve c) kemik segmentin kalın olabilesidir.

Bu yazıda, bölünmüş iç korteks iliak flep ile mandibula rekonstrüksiyonu gerçekleştirdiğimiz bir olguyu sunuyoruz.

OLGU SUNUMU

25 yaşındaki erkek hasta alt çenede şişlik yakıması ile kliniğimize başvurdu. Son bir yıldır mevcut olan kitlenin giderek büyüdüğü öğrenildi. Daha önce başvurduğu diş hekimi tarafından alınan biyopsi sonucunun ameloblastoma olarak rapor edildiği saptandı. Fizik incelemede mandibula sağ korpus hizasında yaklaşık olarak 6x3 cm ebadında kitle olduğu ve panoramik mandibula grafisinde kitlenin kemiği bölgesel olarak tamamen kapladığı görüldü.

Bu bulgularla segmenter mandibula eksizyonu ve bölünmüş iç korteks iliak kemik flebi ile rekonstrüksiyon planlandı. Genel anestezi altında hasta ameliyat edildi.

Submandibuler bir insizyon ile öncelikle fasiyal damarlar hazırlandı ve ameloblastoma kitlesine her iki kenardan 1 cm uzaklıktan segmenter mandibulektomi ekstraoral olarak yapıldı. Bu girişim esnasında fasiyal sinirin dalları özenle korundu. Geçici bir intermaksiller fiksasyon ile defektin uzunluğu tam olarak hesaplandı ve yaklaşık olarak 7.5 cm olarak ölçüldü.

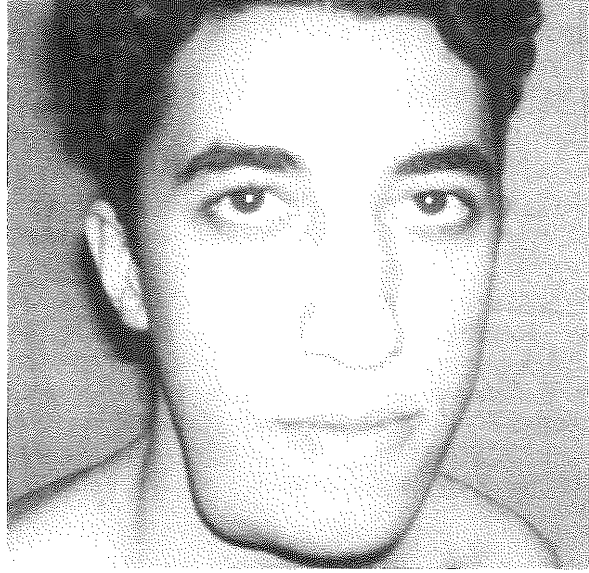Flep diseksiyonu amacı ile femoral damarlar üzerinden başlayan ve iliak krest boyunca seyreden ters L insizyonu yapıldı. Künt diseksiyon ile femoral damarlar ortaya konduktan sonra, diseksiyon proksimale doğru devam ettirilerek, DCIA ve derin sirkumfleks iliak ven (DCIV) eksternal iliak damarlardan çıktığı noktada ortaya kondu. İliak krestten yaklaşık olarak 1 cm mesafeden karın duvarı kasları tam kat koter ile kesilip iliak fossaya ulaşıldı. Palpasyon ile DICA'ın kemiğin iç yüzünde seyrettiğinden emin olduktan sonra, diseksiyon anterior superior iliak spine'dan (ASIS) mediale doğru devam ettirildi. Defektin boyuna uygun olarak, osteotomi hatları boya ile işaretlendi. Kemiğin iç yüzünde uzunluğuna ve dikey osteotomiler havalı testere ile yapıldıktan sonra, iliak krest osteotom ve çekiç yardımı ile longitudinal olarak bölündü. Böylelikle kemiğin dış korteksi yerinde bırakıldı. Flep vasküler pedikül üzerinde ada haline getirildi ve alıcı bölgeye aktarıldı. Fasiyal damarlara uç uca anastomoz yapıldı ve flep dolaşımı sağlandı. Kemik segmenti defekte adapte edildi ve her iki kenarda mini plak ve vidalarla mandibulaya tespit edildi. Deri seyrek dikişlerle dikildi. Donör alan tabakalar halinde onarıldı. Flebin kas kitlesi 1-2 cm boyunca 24 saat açık bırakıldı ve flep kanaması takip edildi. Sorunsuz seyrettiğinden emin olunduktan sonra sekonder olarak dikildi. Postoperatif dönem sorunsuz seyretti. Geç dönem kontrolde düzgün bir mandibuler konturun elde edildiği ve estetik sonucun çok iyi olduğu tespit edildi. Çene hareketleri ve ağız açıklığının preoperatif dönem ile uyumlu olduğu görüldü. Donör alanda simetrisinin korunduğu ve kontur deformitesi veya fasya zayıflığının gelişmediği görüldü. Hasta memnuniyetinin üst düzeyde olduğu belirlendi (Şekil 1)

TARTIŞMA

Mandibula defektleri çoğunlukla travma veya tümör cerrahisi sonrası oluşmaktadır. Kemik defektlerinin onarımında vaskülarize kemik greftlerinin non-vaskülarize kemik greftlerine göre üstünlüğü bilinmektedir¹⁻⁷. Bu avantaj, özellikle alıcı yatağın hipovasküler veya skarlı olduğu ya da radyoterapi sonrası durumlarda daha belirginleşir⁴⁻⁷. Böylelikle, günümüzde vaskülarize kemik transferleri mandibula rekonstrüksiyonunda birinci seçenek haline gelmiştir¹⁻⁷.

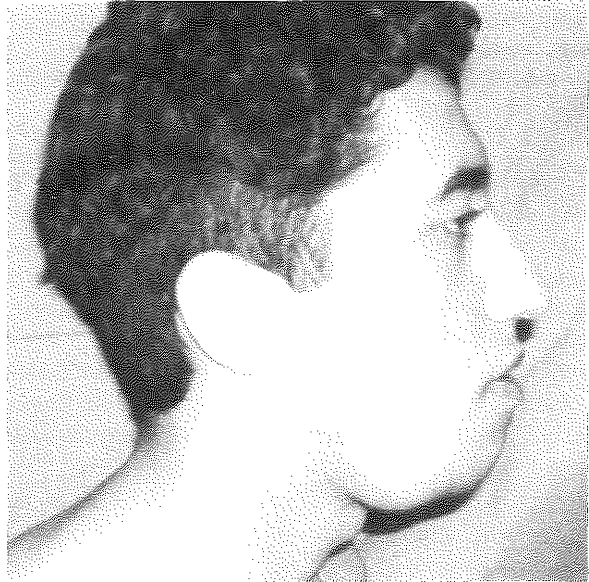İliak flep mandibula rekonstrüksiyonunda bir çok avantaj sunmaktadır. Ancak, donör alanda oluşan kontur deformitesi ve fasya zayıflığı/fıtık oluşması önemli dezavantajlardır. Donör saha morbiditesini azaltmak amacıyla Shenaq ve ark.²,osteokutan iliak flebin kemik

segmentini bölerek flebe dahil etmişler ve dış korteksi yerinde bırakarak aynı zamanda kontur deformitesinden de kaçınmışlardır.

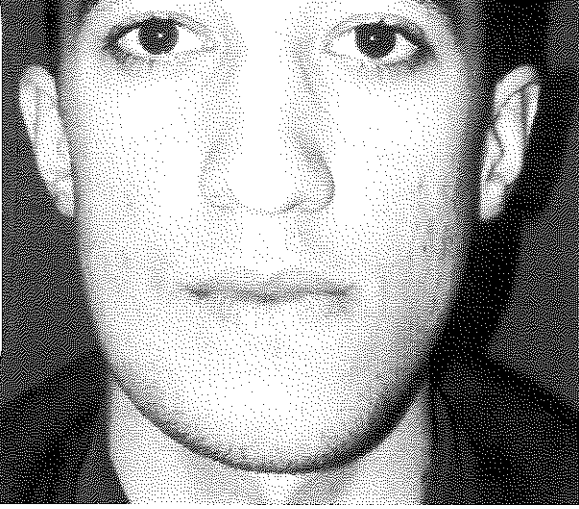


Şekil 1: Bölünmüş iç korteks iliak flep ile mandibula rekonstrüksiyonu.

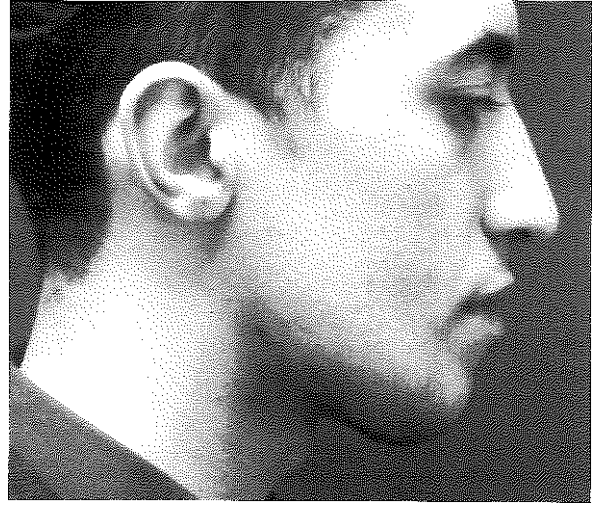
A: Preoperatif ön arka görünüm.



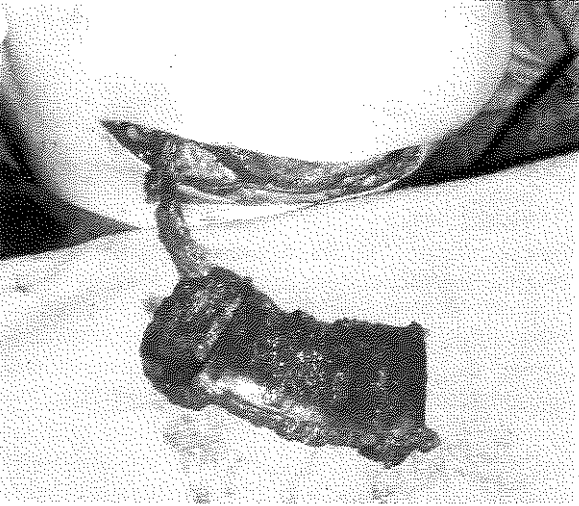
B: Preoperatif lateral görünümü.



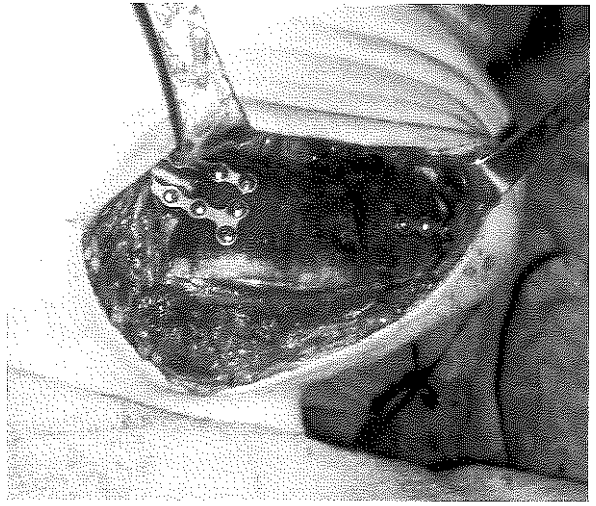
C: Postoperatif ön arka görünüm.



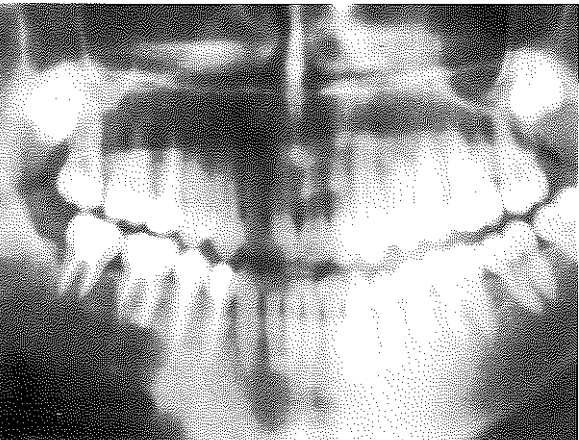
D: Postoperatif lateral görünüm.



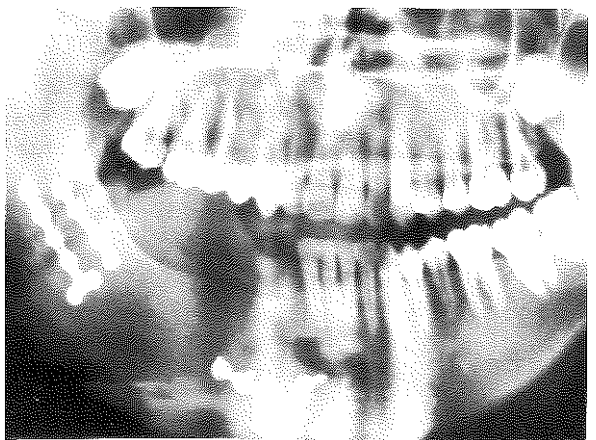
E: Bölünmüş iç korteks iliak flebin alıcı bölgeye aktarıldıktan sonraki görünümü.



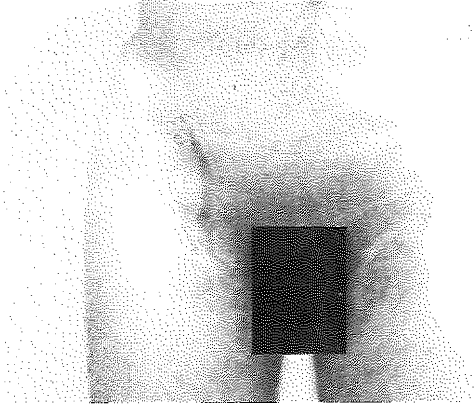
F: Flebin kemik defektine adapte edildikten sonraki görünümü.



G: Preoperatif panoramik mandibula grafisi.



H: Postoperatif panoramik mandibula grafisi.



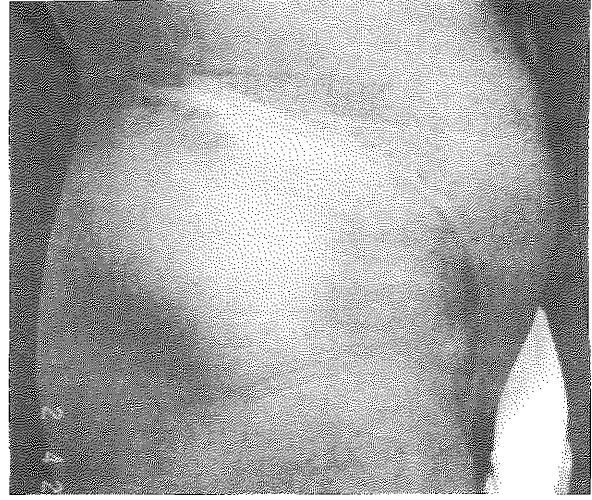
I: Donör alanın postoperatif ön arka görünümü.

Sadece iç korteksin flebe dahil edilmesi ile iliak kemiğin konturu korunmakta ve aynı zamanda daha güvenli ve sıkı bir fasya onarımı gerçekleştirilebilmektedir. DCIA ve DCIV kemiğin iç yüzünde setrettiğinden dolayı,⁸ flep dolaşımında problem olması beklenmez. Kemiğin bölünmesine karşın genellikle yeterli kalınlıkta olması osteointegre implant kullanımına izin verir.² Bizim olgumuzda kemik kalınlığı implant yerleştirilmesine imkan verecek kalınlıkta bulunmuş ve hastanın dişhekimliği bölümünce tedavisi başlamıştır.

Kemik ve yumuşak dokunun eksik olduğu oromandibuler rekonstrüksiyonda, kompozit flep diseksiyonu sadece iç korteks alınarak gerçekleştirilebilir. Bölünmüş iç korteks flep diseksiyonu yönteminin kullanılması, iliak flebin yumuşak doku bileşenine yapılacak sofistike tekniklerin⁹ kullanılmasını da engellemez; örneğin, DCIA perforatör flep diseksiyonu gibi¹⁰⁻¹¹.

Bölünmüş iç korteks iliak flep diseksiyonu konvansiyonel flep diseksiyonuna göre daha zor olabilir. Bu konuda tecrübesi olmayan cerrahların öncelikle standard flep diseksiyonunu öğrenmeleri daha güvenli olabilir. Sonuç olarak, bölünmüş iç korteks iliak flep tekniğinin mandibula rekonstrüksiyonunda kemik kalınlığının yeterli olduğu uygun olgularda, elde edilecek estetik ve fonksiyonel sonucun kalitesini arttıracığı inancındayız.

*Dr. Mustafa AKYÜREK
Hacettepe Üniversitesi Tıp Fakültesi
Plastik ve Rekonstrüktif Cerrahi Anabilim Dalı
ANKARA*



J: Donör alanın postoperatif lateral görünümü.

KAYNAKLAR

1. Taylor GI, Watson W. The free osteocutaneous groin flap. *Plast Reconstr Surg* 61: 494, 1978.
2. Shenaq SM, Klebuc MJA. The iliac crest microsurgical free flap in mandibular reconstruction. *Clin Plast Surg* 21: 37, 1994.
3. Colen SR, Shaw WW, McCarthy JG. Review of the morbidity of 300 free flap donor sites. *Plast Reconstr Surg* 77: 948, 1986.
4. Coleman III JJ, Wooden WA. Mandibular reconstruction with composite microvascular tissue transfer. *Am J Surg* 160: 390, 1990.
5. Riedrigger D. Restoration of masticatory function by microsurgically revascularized iliac crest bone grafts using endosseous implants. *Plast Reconstr Surg* 81: 861, 1988.
6. Kuriloff DB, Sullivan MJ. Mandibular reconstruction using vascularized bone grafts. *Otolaryngol Clin North Am* 24: 1391, 1991.
7. Ramasastry SS, Granick MS, Futrell JW. Clinical anatomy of the internal oblique muscle. *J Reconstr Microsurg* 2: 117, 1986.
8. Taylor GI, Townsend P, Corlett R. Superiority of the deep circumflex iliac vessels as the supply for free groin flaps: Experimental work. *Plast Reconstr Surg* 64: 595, 1979.
9. Şafak T, Akyürek M, Özcan G, Keçik A, Aydın M. Osteocutaneous flap prefabrication based on the principle of vascular induction: An experimental and clinical study. *Plast Reconstr Surg* 105: 1304, 2000.
10. Şafak T, Klebuc MJ, Mavili E, Shenaq S. A new design of the iliac crest microsurgical free flap without including the "obligatory" muscle cuff. *Plast Reconstr Surg* 100: 1703, 1997.
11. Kimata Y, Uchiyama K, Sakuraba M, et al. Deep circumflex iliac perforator flap with iliac crest for mandibular reconstruction. *Br J Plast Surg* 54: 487, 2001.