

DORSAL TEKNİK İLE EL BİLEK ARTRODEZİ UYGULAMALARIMIZ

Atakan AYDIN, Murat TOPALAN, Türker ÖZKAN, Metin ERER, Ali MEZDEĞİ, Gülmur ÖZTÜRK

İstanbul Üniversitesi İstanbul Tıp Fakültesi Plastik, Rekonstrüktif Cerrahi A.D. El Cerrahisi Bilim Dalı

ÖZET

Radyokarpal eklemin travma, artrit, tümör sonucu destrüksiyonu nedeniyle bozulmuş olan stabilitesini sağlamak veya elde paralizisi olan hastalarda el bileğini hareket ettiren fonksiyone tendonların motor gücünden yararlanmak için uygulanan el bileği artrodezi, her el cerrahinin bilmesi gereken klasik bir ameliyat şeklidir. Kliniğimizde 1996-2003 yılları arasında dorsal girişimli klasik teknikle 17 erkek, 11 bayan 28 hastaya toplam 29 bilek artrodezi uygulanmıştır. Cerrahi teknik olarak dorsal yaklaşımı ve krista iliakadan alınan kortikokanselöz kemik grefti ile birlikte K teliyle fiksasyonunu tercih etmekteyiz. Hastaların ameliyat anındaki yaşları 14-62 arasında olup ortalama yaş 28 dir. Hastaların takip süreleri 5-82 ay arasında değişmektedir. El bileği artrodezi uyguladığımız 28 hastadaki patoloji, 1 olguda el bileğini destrükte etmiş tümör, 5 olguda obstetrik/serebral paralizisi, 6 olguda iskemik kontraktür sonrası el bileğinde 90 derecede gelişmiş kontraktür, 4 elektrik yanıklı hastada ve 2 travma olgusunda el bileğinde stabilite kaybı, 2 olguda eski sorunlu skafoid kırık, 5 olguda romatoid artrit, 2 olguda travmatik brakial pleksus lezyonu, 1 olguda eski yetersiz artrodez uygulamasıdır. Radyolojik olarak ossifikasyon ortalama 8-12 haftada oluşmaktadır. 3 olgumuzda postoperatif hematoma, 4 olgumuzda 3. parmakta ekstansiyon kasülülüğü, 2 olgumuzda da kemik greftinde patolojik fraktür komplikasyonları oluşmuştur. El bileği artrodezi; gelişmiş implant artroplastilerine rağmen elin rekonstrüksiyonunda halen önemini ve güncelliğini koruyan cerrahi bir yöntemdir. **Anahtar Kelimeler:** El bileği, artrodez, dorsal teknik.

GİRİŞ

Artrodez, bir eklemin cerrahi girişim ile en fonksiyonel pozisyonda hareketsiz duruma getirilmesi işlemidir.

Ağrıyı gidermek, hastalığı ortadan kaldırmak, radyokarpal eklemin travma, artrit, tümör ve tümör cerrahisi sonucu destrüksiyonu nedeniyle bozulmuş olan stabilitesini sağlamak, deformiteleri önlemek ve düzeltmek, paralitik elin cerrahi restorasyonunda

SUMMARY

Wrist Arthrodesis with Dorsal Approach

Arthrodesis is a classical operation that must be performed by all hand surgeons. Some of its indications are: stabilizing the wrist joint that is destructed by arthritis, trauma or tumor and paralytic hands with functional wrist extensors or flexors that may be used for tendon transfer.

29 wrist arthrodesis operation with classical dorsal approach have been performed in 28 patients (17 male, 11 female) between 1996-2002 in our clinic. Dorsal approach and fixation of the joint with corticocancellous iliac bone graft with K-wire is the preferred surgical method. The mean age was 28 years, ranging between 14-62 years. The patients are followed up for 5 to 82 months. The indications were: tumor destruction in one patient, obstetric or cerebral palsy in 5 patients, 90° contracture in wrist due to ischemic contracture, loss of stability in 6 patients (4 electrical burn, 2 trauma), complicated scaphoid fracture in 2 patients, romatoid arthritis in 5 patients, traumatic brachial plexus injury in 2 patients and unstable arthrodesis in one patient. Radiologic verified ossification is detected in 8-12 weeks. Complications were: hematoma in 3 patients, restricted extension of 3rd finger in 4 patients and pathologic fractures in bone graft in 2 patients. Wrist joint arthrodesis, against the developed implant arthroplasties, is an important and up to date method in hand reconstruction.

Key Words: Wrist, arthrodesis, dorsal approach

fonksiyonel el bileği tendonlarının motor gücünden yararlanmak için uygulanabilir¹. Total el bileği artrodezi indikasyonları arasında ağır işlerde çalışan kişilerin dominant el bileğinde radyokarpal eklemin destrüksiyonu, başarısız el bileği artroplastisi operasyonu sonrası, tümör rezeksiyonu, paralizisi, spastik hemiparezi ve romatoid artrit sayılabilir. Total el bileği artrodezi için değişik teknikler tarif edilmiştir. Bu teknikler dört ana başlıkta toplanabilir: 1- Klasik dorsal yaklaşım 2- Ulnar yaklaşım

(Smith-Petersen) 3- Radyal yaklaşım (Haddad ve Riordan) 4- A-O plak vida tekniğiyle elbileği artrodezi¹⁻⁵.

HASTALAR ve YÖNTEM

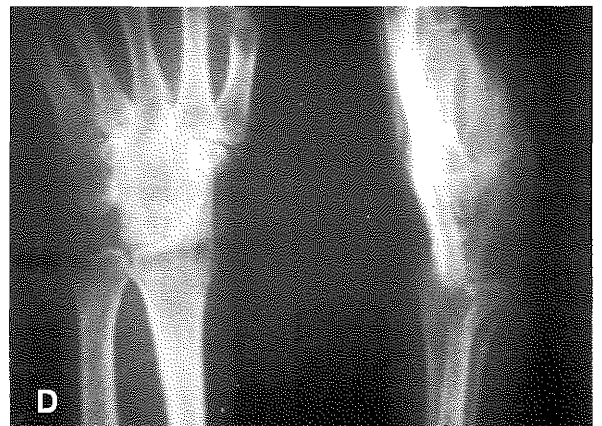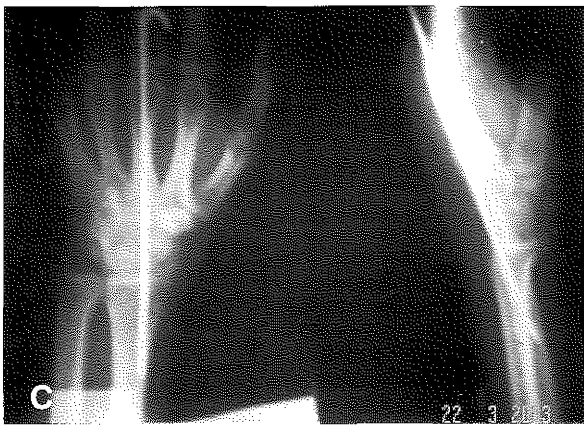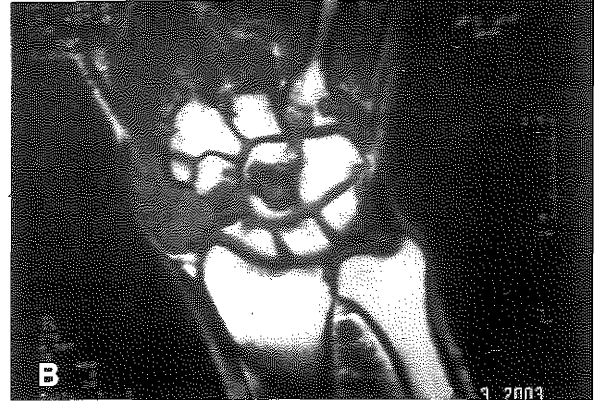
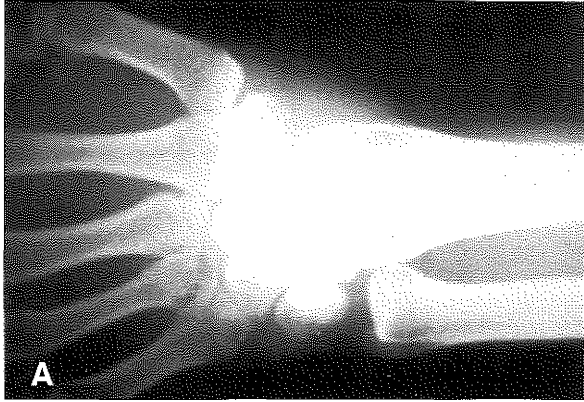
Kliniğimizde 1996-2003 yılları arasında dorsal teknikle 17 erkek, 11 bayan 28 hastaya toplam 29 bilek artrodezi uygulanmıştır. Hastaların ameliyat anındaki yaşları 14-62 arasında olup ortalama yaş 28 dir.

Tablo:

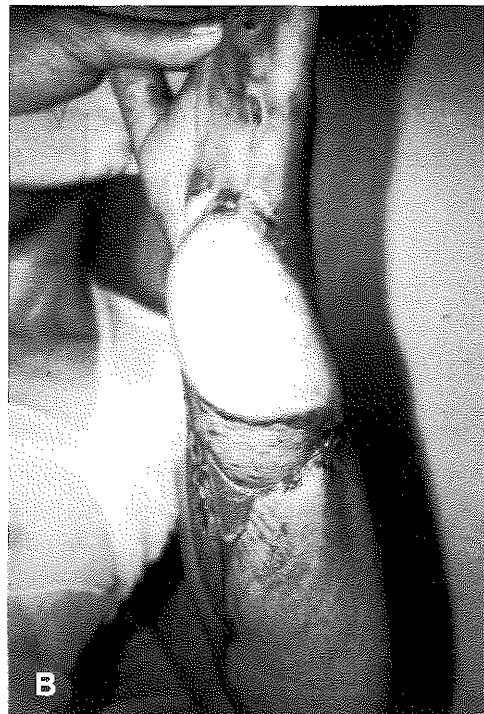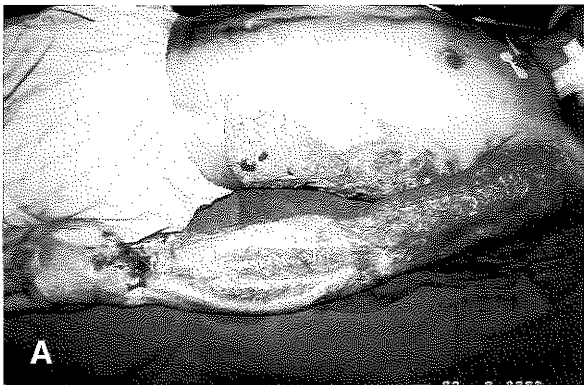Olgular Yaş, Cins	Artrodez Yapılan El	Artrodez İndikasyonu	Komplikasyon
Ş.A. 35y,E	Sağ, dominant	Dev hüç.tendon tümörü	3.parmakda ekstansör kısıtlılık
T.T 18y, K	Sol, nondominant	Serebral paralizi sekeli	Hematom drene edildi
E.D. 23y,E	Sol, nondominant	Elbileğinde iskemik kontraktür	
H.H. 21y, E	Sağ, dominant	Elektrik yanığına bağlı instabilite	
A.T. 31y,E	Sol, dominant	Elektrik yanığına bağlı instabilite	
N.K. 23y,K	Sağ, nondominant	Obstetrik paralizi sekeli	3. parmakta ekstansör kısıtlılık
A.Ç. 25y,E	Sol, nondominant	Travmatik elbileği deformitesi	
H.K. 54y, K	Sağ, dominant Sol, nondominant	Romatoid Artrit	Kemik greftinde patolojik kırık plak vida ile fiksasyon
H.H. 23y, E	Sağ, dominant	Eski skafoid kırık sekeli	Hematom drene edildi
T.A. 30y,E	Sol, nondominant	Eski skafoid kırık sekeli	3. parmakta ekstansör kısıtlılık
K.A. 29y, E	Sağ, dominant	Elektrik yanığına bağlı instabilite	
A.Ü. 19y, E	Sol, nondominant	Elektrik yanığına bağlı instabilite	
M.K. 23y, E	Sol, nondominant	El bileğinde iskemik kontraktür	
A.Ö. 30y, E	Sol, nondominant	Elbileğinde iskemik kontraktür	
T.G. 20y, E	Sol, nondominant	Elbileğinde iskemik kontraktür	
N.K. 32y, K	Sağ, dominant	Eski artrodez	Plak-vida ile fiksasyon
V.B. 55y, K	Sağ, dominant	Romatoid artrit	
M.K. 19y, E	Sol, nondominant	Travmatik brachial pleksus paralizisi	Hematom drene edildi
M.Ç. 20y, K	Sağ, dominant	Travmatik brachial pleksus paralizisi	
G.Ç. 25y, E	Sağ, dominant	Elbileğinde iskemik kontraktür	
O.K. 14y, E	Sağ, nondominant	Obstetrik paralizi sekeli	

Hastaların takip süreleri 5-82 ay arasında değişmektedir. Elbileği artrodezi uyguladığımız 28 hastadaki patoloji, 1 olguda elbileğini destrükte etmiş tümör(Şekil 1), 5 olguda obstetrik/serebral paralizi, 6 olguda iskemik kontraktür sonrası elbileğinde 90 derecede gelişmiş kontraktür, 4 elektrik yanıklı hastada(Şekil 2) ve 2 travma olgusunda elbileğinde stabilite kaybı, 2 olguda eski skafoid kırık, 5 olguda romatoid artrit, 2 olguda travmatik brachial pleksus lezyonu, 1 olguda eski artrodez uygulamasıdır (Tablo).

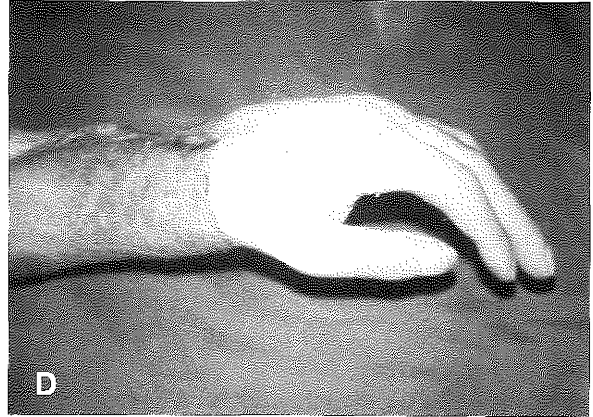
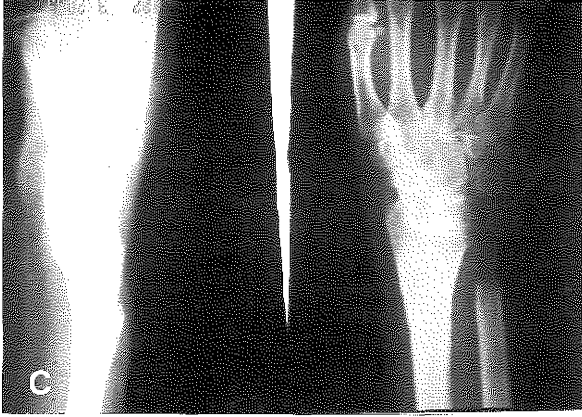Uyguladığımız operasyon tekniğinde, elbileği dorsalinde yapılan kurvilineer insizyonla 3.-4. ekstansör kompartmanların arasından elbileği eklemine ulaşılmaktadır. Burada hazırlanan osteoperiostal flep kaldırıldıktan sonra karpal kemiklerin dorsalinde, 2. ve 3. metakarp bazisinde ve radius distal uçta, iliak kemikten alınan kortikokanselöz greftin yerleştirileceği alan hazırlanmaktadır(Şekil 3). Traksiyon ve reduksiyon hareketi ile greft yerleştirildikten sonra, 3 mm K teliyle greftin üzerinden 3. metakarp ile radius kemiğin içinden geçirilerek stabilizasyon sağlanmaktadır. Gerekli olduğu düşünülürse rotasyonu önlemek için 1.2 veya 1.5 mm.lik ikinci bir K teli de konulabilir. Artrodez pozisyonu elbileği nötral veya 10-15 derece ekstansiyonda, 2/3 metakarp ile radius aynı hizada olacak şekilde olmaktadır. Greftin üzerine ekstansör retinakulum ve periosttan oluşan flep kapatılmakta ve dren konulmaktadır. Elbileği ortalama 2 ay alçıda tutulmakta, K teli çekildikten sonra da yaklaşık 1 ay koruyucu el bilek ateli kullanılmakta bu arada fizik tedavi uygulamasına başlanmaktadır.Hastalarımızın antibiyotik profilaksisi birinci kuşak sefalosporinlerle yapılmaktadır.



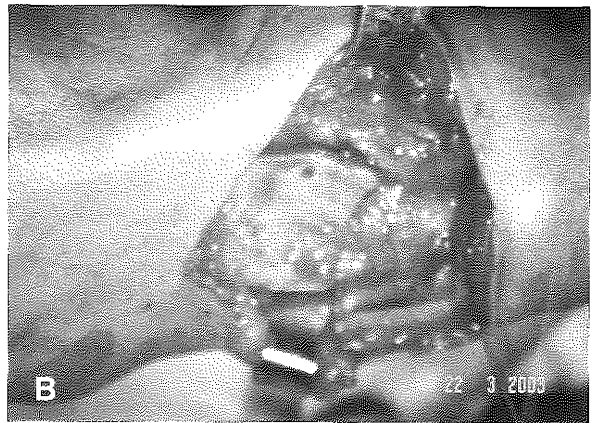
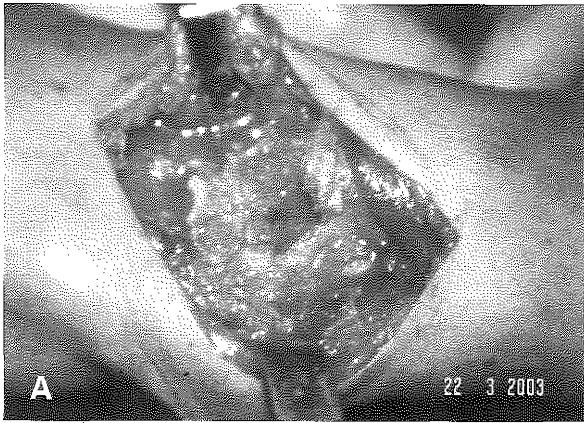
Şekil 1A: El bileği radyal tarafında karpal kemikleri destrükte eden tümöral lezyon bulunmaktadır.El bileğinin direkt radyografik görüntüsü, **B:** lezyonun MR görüntüsü , **C:** erken postoperatif dönemde kemik grefti ile K teinin lokalizasyonu, **D:** geç postoperatif dönemde el bileğinin direkt radyografisi .



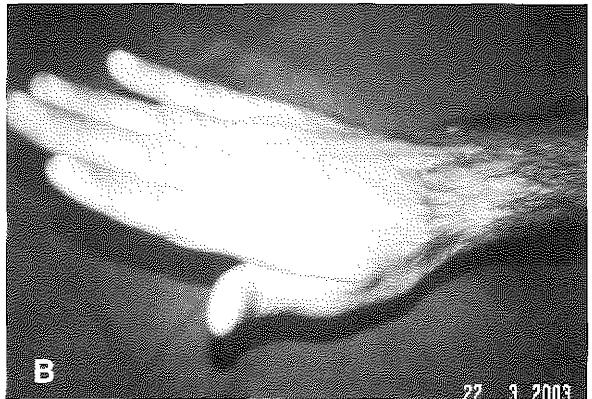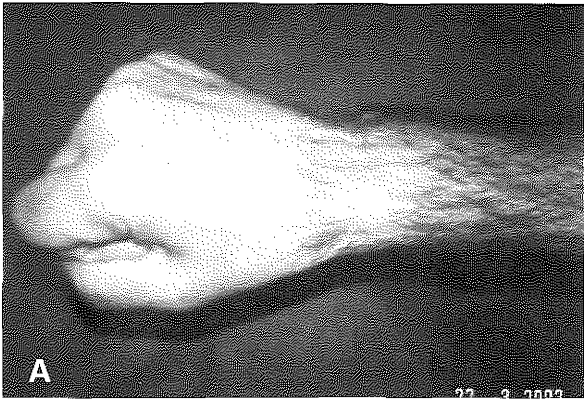
Şekil 2A: Elektrik yanıklı hastanın preoperatif görüntüsü, **B:** el bileğindeki doku defekti serbest latissimus dorsi kas-deri flebi ile onarılmış.



Şekil 2: El bileği artrodezinin postoperatif radyografik görüntüsü(C), el ve el bileğinin postoperatif görüntüsü(D).



Şekil 3A: El bileği artrodezi yapılırken kemik greftinin yerleştirileceği alanın hazırlanması kritik önem taşımaktadır. Radius distal uçta, 2 ve 3. Metakarp bazisierinde tavşan kulağı şeklinde hazırlanmış kemik greftinin yerleştirilebileceği şekilde oyukları hazırlanması, B: traksiyon-redüksiyon hareketleri sonrasında açılan oyuklara kemik greftinin yerleştirilmiş görüntüsü.



Şekil 4A: El bileğini destrükte eden tümöral lezyona sahip olan hastanın geç postoperatif dönemde parmakların tam fleksiyonunda, B: tam ekstansiyonda kısıtlılık olmaması.

SONUÇLAR

İliak kemik grefti kullanılarak yapılan el bilek artrodezlerinde yayınlanmış kaynamama oranı %5-17 arasında değişmesine rağmen bizim serimizde %100 lük bir kaynama oranı tesbit edilmiştir. Olgularımızın üçünde erken postoperatif dönemde gelişen hematoma drene edildi, hiçbir hastada enfeksiyon ile karşılaşmadık. Romatoid artritli iki olgumuzun kemik greftinde postop. 11 ve 15 ay sonra patolojik kırık gelişti. Bu iki olgumuza daha sonra plak vida fiksasyon yöntemiyle el bileği artrodezi yinelenildi. Dorsal tekniğin en çok eleştirilen ekstansör tendon yapışıklığı komplikasyonu ile karşılaşmadık, hiçbir hastaya tenoliz uygulamadık, ancak K telinin çıktığı bölgede 'ekstansör hood'un zedelenmesi nedeniyle 4 hastada 3. parmakta ekstansiyon kısıtlılığı gelişmiştir. Hastalarımızın kavrama gücünün Jamar dinamometrik ölçümlerinin normal elle kıyaslanması ile elde edilen sonuçlar %35 ile %98 arasında olup, ortalama % 65 gibi kabul edilebilir bir oranla karşılaştık. Olguların takip grafilerinde komplet füzyon zamanı ortalaması 8-12 hafta arasında değişmektedir. Lateral el bilek grafilerinde el bilek ekstansiyonu 5-20 derece arasında değişmektedir. Hiçbir hastamızda geç dönemde ağrı şikayeti olmamış, kozmetik görünümleri kabul edilebilir şekilde düzelmiş, ellerini yemek yeme, hijyen sağlama gibi günlük işlerde rahatlıkla kullanabilmişlerdir (Şekil 4).

TARTIŞMA

İlk kez 1910 yılında yayınlanmasından sonra el bilek artrodezi el ve üst ekstremite cerrahisinin klasik uygulaması ve devam eden tartışma konuları arasında yerini almıştır. Değişik sebepler el bileğinde kronik ağrı ve hareket kısıtlılığına sebep olabilmektedir. Geçen yüzyılın ikinci yarısında cerrahlar çeşitli el bileği artrodezi ve artroplasti teknikleri arasında kararsız kalmışlardır. Günümüzde el bileği artroplastisinin kullanımları kısıtlanırken; sınırlı veya total el bileği artrodezi teknikleri daha sık kullanılmaktadır. Farklı artroplasti metodları kullanılabilirliğine rağmen, genellikle ağrısız bir el bileği ve fonksiyonel olarak iyi bir pozisyon sağlayan artrodezin yerini hiçbirisi tutamaz¹⁴.

1918 yılında Steindler poliomyelit rekonstrüksiyonu ve genç erişkinlerdeki spastik hemiparezi de bilek stabilizasyonunu sağlamak amacıyla bilek artrodezi uygulayarak bu yöntem üzerine dikkatleri çekmiştir⁶. 1949 yılında Butler kemik grefti donör sahası olarak iliak kemiğin kullanılabilirliğini göstermiş ve Campbell ve Keokam 1964 yılında bilek artrodezinde inlay tekniğini tarif etmiştir^{7,8}. Bilek artrodezinde kullanılan kemik greftlerinde donör saha olarak iliak kemiğin dışında kosta, tibia, distal ulna ve radius da kullanılabilir⁹⁻¹². Lokal kemik grefti kullanımının ikinci bir insizyon gerektirmemesi gibi avantajı bulunsa da; donör sahada

fraktür gelişimi olası dezavantajdır. İliak kemik greftinin avantajları, kullanılan kemiğin kalitesi ve ağırlıklı olarak kansellöz komponente sahip olmasıdır¹⁵. El bilek artrodezi için ideal fonksiyonel el pozisyonu tartışmalıdır¹⁶. Birçok araştırmacı günlük hayattaki aktiviteleri gerçekleştirebilecek bilek hareket miktarı üzerinde çalışmışlardır. Bu çalışmalar neticesinde 10 derece fleksiyon ve 35 derece ekstansiyon arasında değişik sonuçlar elde edilmiştir. Ancak 10-15 derece ekstansiyonda maksimal kavrama gücünün olduğu tesbit edilmiştir^{9,13}. Her iki el bileğine artrodez yapılması gereken durumlarda bilek dominant elde 10-15 derece ekstansiyonda ve nondominant elde ise kişisel hijyen için 5-10 derece fleksiyonda fikse edilmelidir. Kemik greftinin stabilizasyonunda K teli, kompresif vidalar, Schnee teli ve A-O plak sistemleri kullanılabilir. A-O plak sistemi ve kompresif vidalarla yapılmayan tüm artrodez vakalarında uzun süreli immobilizasyona ihtiyaç duyulmaktadır. Ancak bu iki yöntemin dezavantajları arasında iyileşme sonrasında ve enfeksiyon durumlarında bunların çıkarılabilmesi için anestezi gerekmesi sayılabilir.

Amaç hastaya günlük işlerinde ve kişisel hijyeni sağlamada kullanacağı ele stabilizasyon sağlamak olmalıdır. Kliniğimizde uyguladığımız dorsal tekniği, el bileği anatomisine daha rahat hakim olup, füzyon açısını kontrol etmeye imkan verdiği, rijit fiksasyon için kullandığımız K telinin çıkarılması için A-O plak vida tekniğinde olduğu gibi ikinci bir operasyon gerektirmediği ve güvenilir olduğu için tercih etmekteyiz^{1,4,5}.

Dr. Atakan AYDIN

İstanbul Üniversitesi İstanbul Tıp Fakültesi

Plastik ve Rekonstrüktif Cerrahi A.D.

Çapa, İSTANBUL

KAYNAKLAR

1. Russel T.A.: Arthrodesis of Upper Extremity. In Crenshaw A.H.; Campbell's Operative Orthopaedics, Chapter 39 pp. 1131-1142, 1987.
2. Kobus, R.J., Turner, R.H. Wrist arthrodesis for treatment of rheumatoid arthritis. J Hand Surg. 15A:541-6, 1990.
3. Bolana, L.E., Green, D.P. Wrist arthrodesis in post traumatic arthritis: A comparison of two methods, J Hand Surg. 18A:786-791, 1993.
4. Lenoble, E., Ovadia, H., Goutallier, D. Wrist Arthrodesis using an embedded iliac crest bone graft. J Hand Surg. 18B:595-600, 1993.
5. Lee, D.H., Carrol, R.E. Graft technique. J Hand Surg. 19A: 773-740, 1994.
6. Steindler A.: Orthopaedic operations on the hand. JAMA 71:1288-1291, 1918.
7. Butler AA: Arthrodesis of the wrist joint: Graft from inner table of the ilium Am J Surg 78:625-630, 1949.
8. Campbell CJ, Keokam T: Total and subtotal arthrodesis of the wrist : Inlay technique J Bone Joint Surg

- 46A:1520-1533, 1964.
9. Colonna PC: A method for fusion of the wrist. *South Med J* 37:195-199, 1944.
 10. Brittain HA: *Architectural Principles in Arthrodesis*. 2nd Ed. E & S Livingstone, Edinburgh, 1952.
 11. Smith-Petersen MN: A new approach to the wrist joint. *J Bone Joint Surg* 22:122-124, 1940.
 12. Luboshitz S, Burstein G, Engel J: Wrist arthrodesis: Modified Gill's Technique. *J Hand Surg* 27B:6:568-572, 2002.
 13. Weiss APC, Hastings H: Wrist arthrodesis for traumatic conditions: A study of plate and local bone graft application. *J Hand Surg* 20A:50-56, 1995.
 14. Haddad RJ, Riordan DC: Arthrodesis of the wrist: A surgical technique. *J Bone Joint Surg* 49A:950, 1967.
 15. Wood MB, Wrist arthrodesis using dorsal radial bone graft. *J Hand Surg* 12A:2008, 1987.
 16. Brumfield RH, Champoux JA: A biomechanical study of normal functional wrist motion. *Clin Orthop* 187:23, 1984.