

“FLOW-THROUGH” ARTERİYALİZE VENÖZ SERBEST SURAL SİNİR GREFTİ: OLGU SUNUMU

Doğan TUNCALI, Serdar GÖRKEM, Ünzile BALCI AKBUĞA, Ahmet TERZİOĞLU, Gürcan ASLAN
S.B. Ankara Eğitim ve Araştırma Hastanesi II. Plastik, Rekonstrüktif ve Estetik Cerrahi Kliniği, Ankara

ÖZET

Üst ekstremitenin kombine büyük arter ve sinir defektlerinde, her iki vital yapının onarılması en iyi rekonstrüksiyon seçeneğidir. Bu amaçla bir çok yöntem tarif edilmiştir. Sinir defektlerinin uzun olması, konvansiyonel sinir grefti onarımlarının başarısını oldukça azaltmaktadır. Bu nedenle pediküllü bir sinir greftinin kullanılması oldukça avantajlı gibi görünmektedir. Biz kliniğimizde, üst ekstremitte yaralanması sonucunda hem ulnar arter, hem de ulnar sinirde uzun defekti olan bir hastaya “flow-through” arteriyalize venöz serbest sural sinir grefti uyguladık. İpsilateral bacadan, vena safena parva ve sural sinir, “en bloc” olarak alındı ve ters çevrilerek defektlere yerleştirildi. Arter defekti yaklaşık 11 cm, sinir defekti ise yaklaşık 9 cm. uzunluğundaydı. Postoperatif dönemde herhangi bir sorunla karşılaşılmadı. Arteriyalize venöz serbest sural sinir grefti uygulaması, hem arter hem de sinir rekonstrüksiyonuna imkan vermesi nedeniyle üst veya alt ekstremitte kombine yaralanmalarında kullanılabilmesi, uzun defektlerin tedavisinde vaskülerize bir sinir grefti kullanılabilmesine imkan vermesi, göreceli olarak donör saha diseksiyonunun kolay olması ve ihtiyaç duyulursa her iki üst ekstremitteyi ilgilendiren defektlerin bile rekonstrüksiyonuna yetecek kadar uzunlukta donör sinir elde etme imkanı vermesi gibi avantajları nedeniyle klinikte başarıyla uygulanabilecek, güvenilir ve kolay bir yöntemdir.

Anahtar Kelimeler: Arteriyalize venöz sinir grefti, sural sinir, sinir defekti, üst ekstremitte

SUMMARY

Flow Through Arterialized Free Venous Sural Nerve Graft: Case Report

The best reconstruction technique in combined arterial and nerve defects of the upper extremity is to restore both vital structures. An existing long nerve defect seriously diminishes the success of a conventional nerve graft so it is advantageous to use a pedicled nerve graft. We have applied a “flow-through” arterIALIZED venous free sural nerve graft in a patient having combined ulnar arterial and nerve defects. The lesser saphenous vein and sural nerve were obtained, in an en bloc fashion, from the ipsilateral leg. The arterial defect was measured to be 11 cm, whereas the nerve defect was 9 cm long. No postoperative complication was observed. The technique of arterIALIZED venous free sural nerve grafting has such advantages that; it can be used in combined upper or lower extremity injuries where a vascularized nerve grafting is needed in long nerve defects, has a relative ease in donor site dissection and enables a very long donor nerve that can be used even in bilateral upper extremity nerve defects. For these reasons this technique has a high success rate, is reliable and easily applicable in clinical use.

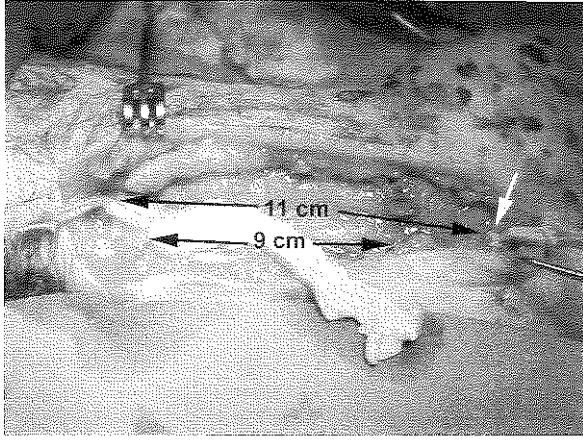
Key Words: arterIALIZED venous nerve graft, sural nerve, nerve defect, upper extremity

GİRİŞ

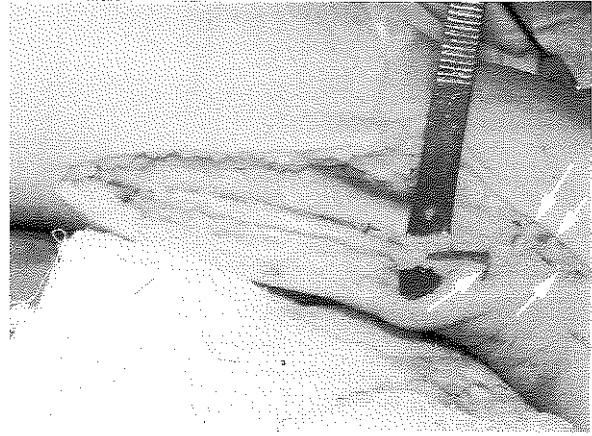
Üst ekstremitenin kombine büyük arter ve sinir yaralanmaları sonucu oluşan defektlerde, her iki vital yapının da onarılması en iyi ve en doğru seçimdir. Böyle bir yaralanmadan sonra her iki defektin güvenilir ve sonuçları iyi olan bir yöntemle onarılması için pek fazla seçenek bulunmamaktadır. Bu çalışmada, bu tip bir olguda uygulamış olduğumuz rekonstrüksiyon ve bu tekniğin avantajları sunulmaya çalışılacaktır.

OLGU SUNUMU

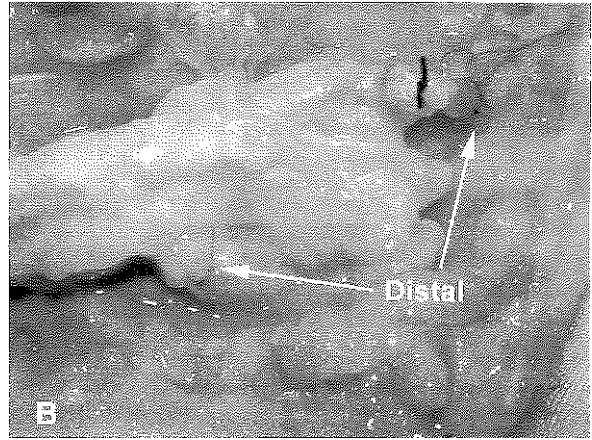
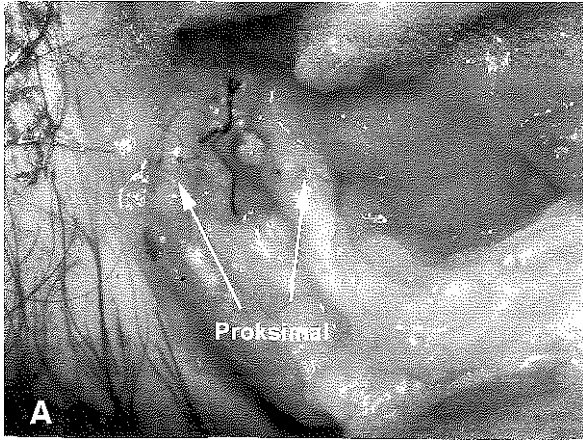
31 yaşındaki erkek hasta sol elini tam kullanamama şikayeti ile polikliniğimize başvurdu. Alınan hikayesinde yaklaşık 3 ay önce odun kesme makinesi ile ön kol yaralanması meydana geldiği ve farklı bir merkezde kesilmiş olan damarının onarılmamış olduğu öğrenildi. Yapılan fizik muayenesinde; sol ön kol, ulnar tarafta el bileğinden proksimale 5 cm ve distale avuç içerisine 3 cm kadar uzanan insizyon skarları, hipotenar kas atrofisi,



Şekil 1: 11 cm'lik arter ve 9 cm'lik sinir defekti tespit edildi. Proksimal arteriyel anastomoz tamamlanmış durumda. Distal arteriyel anastomozun yapılacağı yerin arkus palmaris süperfisiyalisin hemen proksimali olduğu görülüyor (beyaz ok).



Şekil 2: İpsilateral bacadan sural sinir ve vena safena parva "en bloc" olarak diseke edildi. Her iki yapının bir yumuşak doku paketi içerisinde yakın ilişki içerisinde olduğu görülüyor. Venin distal kesiminde farklı çaplarda anastomoz için verecek birçok dal mevcuttur (oklar).



Şekil 3A: Rekonstrüksiyonun proksimal anastomoz ve koaptasyon hatları görülüyor. **B:** Rekonstrüksiyonun distal anastomoz ve koaptasyon hatları görülüyor.

ulnar sinir dermatomuna uyan bölgelerde hipoestezi, parmaklarda addüksiyon kısıtlılığı tespit edildi. Yapılan elektromyografide ulnar sinirin ön kol orta-distal seviyesinde lezyonuna işaret eden bulgular rapor edildi.


AMELİYAT TEKNİĞİ

Hasta eksplore edildi. Skar dokusu içerisinde ve zemininde yer alan tüm dokular debride edildi. Bunun sonucunda ulnar arter ve sinirin sağlam olan proksimal uçları ön kol ortası, ulnar sinirin distal ucu ön kol distali, ulnar arterin distal ucu ise avuç içerisinde arkus palmaris süperfisiyalisin hemen proksimalinde tespit edildi (Şekil 1-beyaz ok). Bu bulgular 9 cm'lik sinir, 11 cm'lik arter defektine karşılık gelmekteydi (Şekil 1).

Rekonstrüksiyon amacıyla aynı taraf bacadan, vena

sefana parva ve nervus suralis "en bloc" olarak kaldırıldı (Şekil 2). Defekt uzunluğundan 2 cm daha uzun bir segment elde edildi. Flep ön koldaki defekte ters çevrilerek yerleştirildi. Distal ve proksimal damar anastomozları ve sinir koaptasyonları 8/0 ethilon ile mikrocerrahi tekniğe uygun olarak yapıldı. Sinirde epinöral onarım tercih edildi (Şekil 3A,B). Ameliyat sonunda rekonstrüksiyonla elde edilen sonuç Şekil 4'te görülebilmektedir.

Postoperatif dönem takiplerinde herhangi bir sorunla karşılaşmadı. Hastanın postoperatif 1. ayda yapılan doppler ultrasonografisinde arter anastomoz hatlarında bifazik akım gösteren geçiş paterni olduğu tespit edildi. Hastanın postoperatif 4. aydaki muayenesinde tinel belirtisinin avuç içine kadar geldiği tespit edildi.



Şekil 4. Rekonstrüksiyonun ameliyat sonundaki görünümü

TARTIŞMA

Üst ekstremitenin kombine büyük arter ve sinir yaralanmaları sonucu oluşan defektlerde, sinir defektinin uzun olması, sinir grefti onarımlarının başarısını oldukça azaltmaktadır. Bu amaçla, serbest arteriyalize bir sinir greftinin kullanılması oldukça avantajlı bir tekniktir. Süperfişiyal radial sinirin, radial arter bazlı olarak kullanılması ilk olarak Taylor ve Ham tarafından tarif edilmiştir¹. Vaskülerize sural sinir greftleri de bu amaçla kullanılmıştır^{2,3}.

Arteriyalize venöz serbest sural sinir greftlerinin klinik kullanımı ilk olarak Gu ve ark.³ tarafından 1985 yılında tarif edilmiş ve 14 vakalık serilerinde oldukça başarılı sonuçlarını rapor etmişlerdir. Bu tekniği kullanarak 30 cm'ye varan sinir defektlerini onarabildiklerini bildirmişlerdir. Aynı çalışmada, tavşanlarda brakial venle birlikte kaldırılan median sinirin, karşı taraf median sinir ve brakial artere ters çevrilerek koaptasyonu ve anastomozu yapılmıştır. Brakial arterle birlikte yapılan median sinir onarımıyla karşılaştırmak için yapılan elektrofizyolojik ve histolojik çalışmalarda herhangi bir fark tespit edilememiştir³.

Klinik uygulamada arteriyalize venöz serbest sural sinir grefti, radial, ulnar ya da brakial artere uç-yan anastomoz yapılabilceği gibi, bizim olgumuzda da olduğu gibi sinir defektine eşlik eden damar defektlerinde, "flow-through" olarak da kullanılarak, damar bütünlüğünün sağlanmasına imkan tanınmaktadır. Tekniğin avantaj ve dezavantajları aşağıda sunulmaya çalışılmıştır:

Avantajları:

1. Donör saha diseksiyonunun kolay olması
2. Hem arter, hem de sinir rekonstrüksiyonuna imkan vermesi nedeniyle ekstremitelere kombine yaralanmalarında kullanılabilmesi
3. Uzun sinir defektlerinin tedavisinde vaskülerize bir sinir greftinin tüm avantajlarına sahip olması
4. İhtiyaç duyulursa her iki üst ekstremiteyi ilgilendiren defektlerin bile rekonstrüksiyonuna yetecek uzunlukta (yaklaşık 80 cm) donör sinir elde etme imkanı vermesi⁴
5. İki ekibin aynı anda çalışabilmesine imkan tanınması
6. Hem primer hem de "flow-through" rekonstrüksiyona imkan tanınması
7. Venin birden fazla dallanmaya sahip olması nedeniyle ihtiyaç olan değişik çaplarda arter anastomozuna imkan vermesi (Şekil 2-oklar)

Dezavantajları:

Belirgin bir dezavantajı yoktur ancak arteriyalize ven kullanılması nedeniyle özellikle ekstremitelere distal anastomozunda nadiren çap uyumsuzluğu problemleri yaşanabilir. Sural sinir dermatomunda meydana gelecek his kaybı en belirgin dezavantajıdır.

SONUÇ

Arteriyalize venöz serbest sural sinir grefti, klinikte başarıyla uygulanabilecek, güvenilir, kolay ve oldukça avantajlı bir yöntemdir.

Dr. Doğan TUNCALI

S.B. Ankara Eğitim ve Araştırma Hastanesi

II. Plastik, Rekonstrüktif ve Estetik Cerrahi Kliniği

Uhucanlar Cad. 06340 Mamak, ANKARA

KAYNAKLAR

1. Taylor GI, Ham FJ. The free vascularized nerve graft. A further experimental and clinical application of microvascular techniques. *Plast Reconstr Surg* 57: 413, 1976.
2. Breidenbach W, Terzis JK. The anatomy of free vascularized nerve grafts. *Clin Plast Surg* 11: 65, 1984.
3. Doi K, Kuwata N, Sakai K, Tamaru K, Kawai S. A reliable technique of free vascularized sural nerve grafting and preliminary results of clinical applications. *J Hand Surg* 12A: 677, 1987.
4. Gu YD, Wu MM, Zheng YL, Li HR, Xu YN. Arterialized venous free sural nerve grafting. *Ann Plast Surg* 15: 332, 1985.