

KIRKBEŞ YIL SONRA BİR ÇAPRAZ BACAK FLABI

Deniz İŞCEN ÇEK

Kocaeli Üniversitesi Plastik ve Rekonstrüktif Cerrahi Anabilim Dalı

Ülkemizde plastik ve onarım cerrahisi henüz bir uzmanlık dalı olarak kurulmadan önce de bu konuda son derece başarılı ameliyatlar yapılmaktaydı. Bu hastalardan birine 45 yıl sonra rastlama şansını yakaladım ve sizlerle paylaşmak istedim;

Oğlu: İ.Ö. 61 yaşında emekli öğretmen, ayağındaki nasırı koparttıktan sonra oluşan yara ile 2000 yılında Kocaeli Tıp Fakültesi Plastik ve Rekonstrüktif Cerrahi ABD'na müracaat etti. Yapılan muayenede son derece güzel deri altı yastığı oluşturan bir çapraz bacak flebi ve bunun bir kenarında yaklaşık 2 cm uzunluğunda bir ülserasyon saptandı.

1939 doğumlu erkek hasta anamnezinde sol ayak tabanının iki yaşında iken tandıra düşme sonucunda yandığını ve daha sonra kendi kendine iyileşmiş olduğunu belirtti. 11-12 yaşlarına dek sol topuğundaki yaranın daha çok yaz aylarında açıldığını, korumaya bağlı olarak kış aylarında kapandığını, ayağındaki yaranın çocukluk ve ilk gençlik yıllarında devamlı bir sorun oluşturduğunu ifade etti. 1954 yılında topukta akıntı ve beşinci parmakta fleksiyon kontraktürü nedeniyle sol ayak beşinci parmağı alındığını belirtti

1958 yılına kadar topuğunda zaman zaman açılıp kapanan ülserasyonla okulunu bitirip öğretmen olarak göreve başlayan hasta bu nedenle kemik tbc tanısı (?) ile tedavi de görmüş. Yaranın kapanmaması üzerine 1958 yılında müracaat ettiği Diyarbakır Devlet hastanesinde debridman yapıldıktan sonra ikinci bir seansda çapraz bacak flabı uygulanmış. Bu flap iki hafta sonra ayrılmış, donör alanda enfeksiyon ve yara problemleri olmuş fakat flabın kendisi kısa sürede iyileşmiş. Hasta bu ayağı üzerinde ve hiçbir zaman özel bir ayakkabı yaptırma ve giyme olanağını bulamadan otuz yıl öğretmen olarak çalışarak emekli olmuş.

Flabın yapılışından 42 yıl sonra marjinal bir ülserasyonla müracaat eden hastanın muayenesinde ayak tabanında flepli alanda herhangi bir ülserasyon saptanmadı, bölge debridman ve sütürle tedavi edildi. Üç yıl/ flapdan 45 yıl sonra yapılan muayenesinde

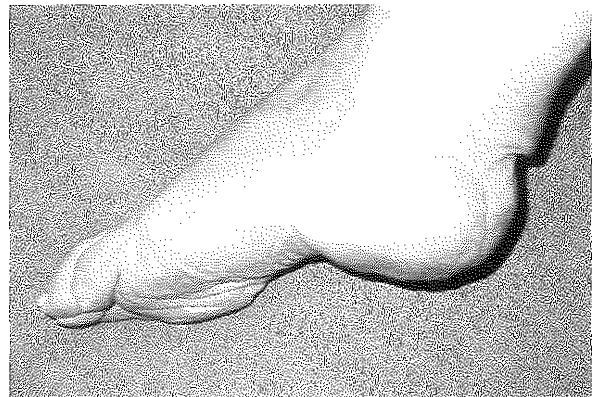
flebin uzağında küçük bir alanda hiperkeratotik bölge mevcuttu ve çapraz bacak flabının her alanda cilt altı kalınlığını koruduğu, deri altı dokusunun atrofiye uğramadığı ve son derece sağlıklı olduğu görüldü, flap ağırlık taşıyan bölgelerde de bir değişikliğe uğramamıştı.

Ülkemizde plastik cerrahinin bir uzmanlık dalı olarak kurulması 1960' lı yıllara rastlar. İlk cerrahlık yıllarından itibaren onarım cerrahisinde harikalar yaratan hocalar başta olmak üzere bu alanda uğraş vermiş birçok öğretmene şükran borçluyuz. Bilgiyi kendi kendine ya da çeşitli kaynaklardan edinerek uygulayan ve yalnız bu hastamıza değil muhtemelen birçok hastaya öğrendiklerini başarı ile uygulayan sayın Dr. Mahmut Hoşagaşı'nı ve onun şahsında plastik cerrahiye emek ve gönül veren bütün cerrahlara saygılar sunarım.

Dr. Deniz İŞCEN ÇEK

Kocaeli Üniversitesi

Plastik ve Rekonstrüktif Cerrahi Anabilim Dalı



Şekil 1: Uygulanışından 45 yıl sonra çapraz bacak flabı