

PARASKAPÜLER FLEP İLE YUMUŞAK DOKU DEFEKTLERİNİN REKONSTRÜKSİYONU

Mustafa AKYÜREK, Tunç ŞAFAK, Abdullah KEÇİK

Hacettepe Üniversitesi Tıp Fakültesi Plastik ve Rekonstrüktif Cerrahi A.D., Ankara

ÖZET

Sirkumfleks skapüler arterin desendan dalı tarafından beslenen paraskapüler flep, özellikle ekstremit ve baş-boyun yumuşak doku defektlerinin rekonstrüksiyonunda sıklıkla tercih edilen güvenli bir fleptir. Mart 1999 ile Mart 2002 arasında, yaşları 14 ile 60 arasında değişen (ortalama 27), 4 erkek ve 5 kadın, toplam 9 olguda yumuşak doku defektleri paraskapüler flep ile onarıldı. Toplam 5 olguda flep serbest olarak uzak bir bölgeye aktarılırken, geri kalan 4 olguda pediküllü ada flebi olarak bölgesel bir defekte döndürüldü. Sadece bir olguda distal parsiyel flep nekrozu gelişirken, diğer tüm olgularda flep dolaşımı tam olarak sağlandı. Paraskapüler flep kullanımı endikasyonları, temel olarak skapüler flep ile aynıdır. Ancak, paraskapüler flep versiyonu ile daha uzun ve geniş boyutlarda flep kaldırılabilir. Bu avantaj daha büyük defektlerin onarımında kolaylık sağlayabilir.

Anahtar Kelimeler: Flep, skapüler, paraskapüler, rekonstrüksiyon.

SUMMARY

Reconstruction of Soft Tissue Defects with Parascapular Flap
Parascapular flap is a reliable flap based on the descending branch of the circumflex scapular artery. It is a commonly preferred flap for reconstruction of especially extremity and head-neck defects. In a total of 9 cases, soft tissue defects were reconstructed using parascapular flap during the period March 1999 and March 2002, with an average age of 27 (range: 14 – 60). In 5 cases, the flap was transferred to a distant defect as a free flap. In the remaining 4 cases, the parascapular flap was transposed to a regional defect. Results showed that all of the flaps demonstrated total survival, except in one case where the pedicled flap underwent distal partial necrosis. The indications for the use of the parascapular flap are essentially the same as those for the scapular flap. Yet, it is possible to harvest a longer and wider flap with the parascapular flap design, potentially making the reconstruction of large defects easier.

Key Words: Flap, parascapular, scapular, reconstruction

Paraskapüler flep ilk defa 1982 yılında Nassif ve ark.¹ tarafından tanımlanmıştır. Bu flep sirkumfleks skapüler arterin inen dalı tarafından beslenir. Bölgesel ve uzak defektlerin onarımında sıklıkla kullanılır. Paraskapüler flep bir çok avantaj sunmaktadır; sırasıyla, 1- büyük boyutlarda flep kaldırılabilir, 2- vasküler anatomi sabittir, 3- vasküler pedikül uzundur, 4- tek bir pedikül üzerinde kompozit doku aktarımı mümkündür, 5- donör alan primer kapatılabilir (flep genişliğinin 10-15 cm.'yi geçmediği olgularda), 6- iki ekibin aynı anda çalışması mümkündür, 7- fasyosubkutanöz flep kaldırılarak, deri korunabilir ve donör alan skarı azaltılabilir.

Bu avantajların yanında flebin duyuşal özellikler taşımaması, ameliyat esnasında pozisyon değişikliğine ihtiyaç duyulması ve donör alan izinin vertikal yerleşimli olması başlıca dezavantajlardır.¹⁻¹¹

Bu yazıda, pediküllü ve serbest paraskapüler flep ile klinik deneyimlerimiz sunulmaktadır.

ANATOMİ

Sırt bölgesinin vasküler anatomisi Cormack ve Lamberty¹² tarafından detaylı olarak tanımlanmıştır. Subskapüler arter aksiller arterin 3. kısmından orijin alır ve torakodorsal ve sirkumfleks skapüler arter dallarına ayrılır. Sirkumfleks skapüler arter, triangüler boşluktan geçerek yüzeyleşir. Triceps uzun başı, teres major ve teres minor kasları triangüler boşluğun sınırlarını oluşturur. Skapüler kemiğin lateral kenarında endosteal dolaşımı sağlayan bir dal verdikten sonra, sirkumfleks skapüler arter kas fasyası üzerinde devam eden iki ana dala ayrılır. Transvers dal skapüler spinaya paralel olarak orta hatta doğru ilerlerken (skapüler flep), desendan dal ise skapüler kemiğin lateral kenarına paralel olarak inferomedial bir seyir gösterir (paraskapüler flep). Bu arterin çapı genellikle 1.5-2.0 mm ve uzunluğu ise 4-6 cm' dir. Sirkumfleks skapüler arterin inen dalına iki adet komitan ven eşlik eder. Bunların çapı ise genellikle 1.5-3.0 mm ebadındadır.^{1,3} Maruyama¹³ tarafından ayrıca bir asendan dal da tanımlanmıştır. Bu pedikül üzerinde

kaldırılan asendan skapüler flep aksiller bölge rekonstrüksiyonunda başarı ile kullanılmıştır. Sırt bölgesinin inferior ve medial kısmı interkostal ve lomber arter muskulokutan perforanları tarafından beslenir. Lateral göğüs duvarı ise interkostal damarlar ve serratus anterior perforanları tarafından beslenir.¹²

TEKNİK

Ameliyat lateral decubitus pozisyonunda gerçekleştirilir. Aynı tarafta üst ekstremité de boyanıp, ameliyat sahasına dahil edilir. Doppler ile sirkumfleks skapüler arter işaretlenir. Triangüler boşluk skapüler kemiğin lateral kenarının yaklaşık olarak orta noktasında işaretlendikten sonra, deri adası sirkumfleks skapüler arterin seyrini merkez alacak şekilde oblik olarak tasarlanır. Defektin boyuna göre değişmekle birlikte, flebin uzunluğu 25-30 cm ve genişliği de 10-15 cm'e kadar tasarlanabilir. İlk olarak deri adasının superolateral kesiminde bir insizyon yapılır. İnfraspinatus ve teres minor kaslarının aponörozü düzeyinde diseksiyon triangüler boşluğa doğru devam ettirilir. Kutanoöz paraskapüler damarlar ortaya çıkartılır. Pedikülün güvenliğinden emin olduktan sonra, deri adasının diğer kenarları da kesilir ve flep pedikül üzerinde kaldırılır. Sirkumfleks skapüler arterin triangüler boşlukta diseksiyonu ile pedikül uzunluğu artırılabilir. Pedikül uzunluğunun daha da artması isteniyorsa, veya kombine flep planlanıyorsa, aksiller bir insizyon ile subskapüler, torakodorsal, ve sirkumfleks skapüler damarlar ortaya konur. Subskapüler arter üzerinde kompozit doku aktarımı yapılacak ise, genellikle teres major kasının kesilmesi gerekir. Paraskapüler flep defekte aktarıldıktan sonra, donör alan primer kapatılır.

OLGULAR

Mart 1999 ile Mart 2002 arasında, yaşları 14 ile 60 arasında değişen (ortalama 27), 4 erkek ve 5 kadın, toplam 9 olguda yumuşak doku defektleri paraskapüler

flep ile onarıldı. Toplam 5 olguda flep serbest olarak uzak bir bölgeye aktarılırken, geri kalan 4 olguda pediküllü ada flebi olarak bölgesel bir defekte döndürüldü. Hastaların klinik özellikleri tablo 1'de gösterilmektedir.

BULGULAR

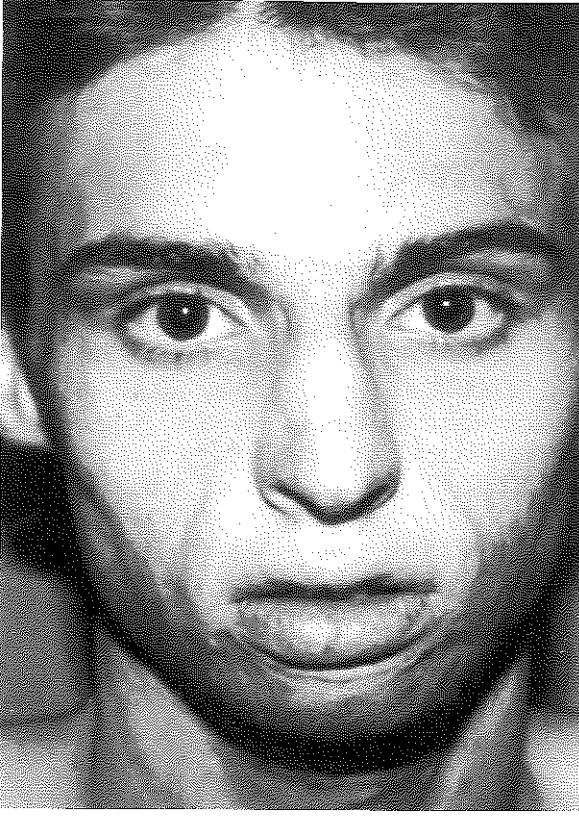
Paraskapüler flebin serbest olarak aktarıldığı bütün olgularda flep dolaşımı tam olarak sağlandı ve herhangi bir vasküler problem ile karşılaşılma (Şekil 1-4). Pediküllü ada flep olarak hazırlanan ve aksiller tünelden geçerek deltopektoral bölgedeki bir defektin onarımı yapılan bir olguda (olgu no: 8), flebin cilt altında kalan distal ¼ bölgesinde nekroz gelişti. Debridmanı takiben oluşan defekt greftlenerek, rekonstrüksiyon tamamlandı. Diğer hiçbir hastada dolaşım sorunu yaşanmadı (Şekil 5-10).

TARTIŞMA

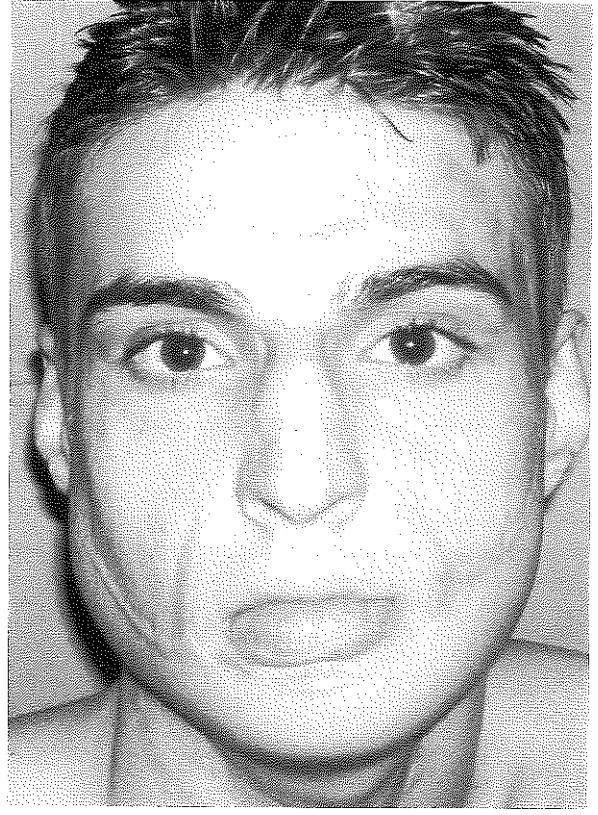
Skapüler flep genel olarak bir fasyokutan flep olarak kabul edilir. Ancak bu konuda fikir ayrılıkları mevcuttur. Cormack ve Lamberty'e¹² göre bir fasyokutan flep intermusküler septum yolu ile derin fasyaya ve oradan da yüzeysel faysa ve deriye ulaşan damarlar sayesinde beslenir. Bu tanıma göre, flep dolaşımına katkıda bulunmayan bir faysal yapının flebe dahil edilmesi onun fasyokutan flep olduğu anlamına gelmez. Cormack ve Lamberty'e¹² göre, gövdede gerçek anlamda bir faysal yapı yoktur, ancak ekstremitelerde vardır. Gövdede derin faysa olarak adlandırılan anatomik yapının kas aponörozü veya epimisyumu olduğuna inanılmaktadır. Dolayısıyla, bu bölgede kaldırılan flepler gerçek anlamda fasyokutan flepler sayılamazlar. Aynı fikri paraskapüler flebi ilk olarak tanımlayan Nassif'de¹ taşımaktadır; bu yazara göre, paraskapüler flep aksiyel bir deri flebidir çünkü damarlar kas fasyasının üzerinde ve subkutan dokuda seyredir.

Tablo 1. Paraskapüler flep ile yumuşak doku rekonstrüksiyonu yapılan olguların klinik özellikleri.

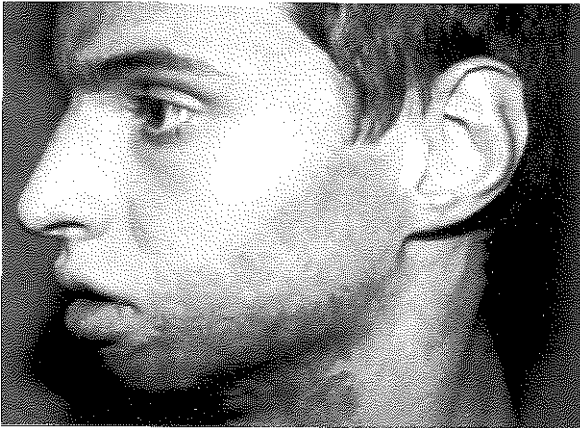Olgu No	Yaş	Etyoloji	Defektin yeri	Flep boyutu (cm)	Flep tipi	Komplikasyon
1	28	Yanık kontraktürü	Kasık	18x8	Serbest	Yok
2	60	Rekürren dermatofibrosarkoma protuberans	Sırt	25x10	Pediküllü	Yok
3	20	Yanık kontraktürü	El dorsumu	14x9	Serbest	Yok
4	14	Brakial pleksus yaralanması	Aksilla	15x6	Pediküllü	Yok
5	20	Yanık skarı	Yüz	20x10	Serbest	Yok
6	50	Meme rekonstrüksiyonu sonrası kontur defekti	Meme	24x10	Serbest	Yok
7	30	Yanık skarı	Ayak	20x8	Serbest	Yok
8	10	Yanık skarı	Deltopektoral	18x8	Pediküllü	Distal nekroz
9	18	Yanık skarı	Aksilla	16x7	Pediküllü	Yok



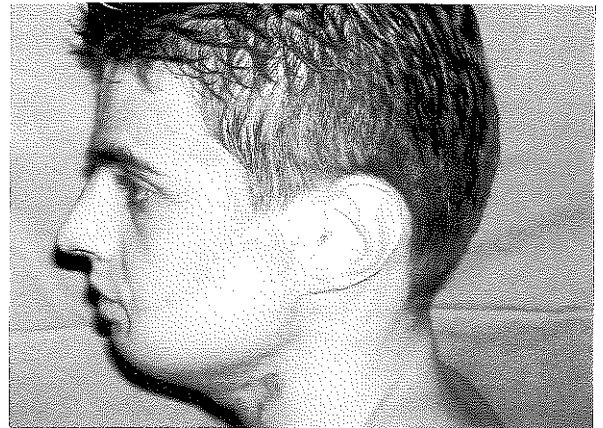
Şekil 1: Yüzün alt bölgesinde ve boyunda yanık skarı olan hastanın (olgu no 5) preoperatif ön-arka görünümü.



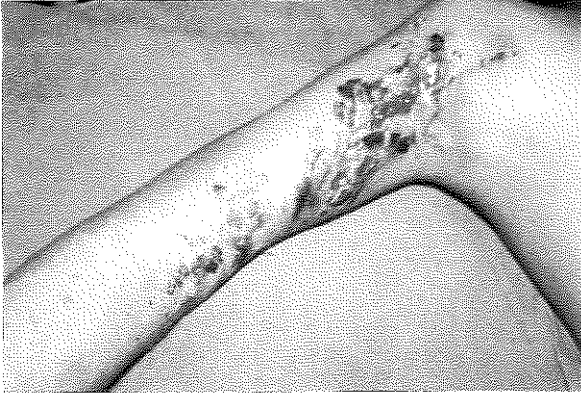Şekil 2: Postoperatif ön-arka görünümü.



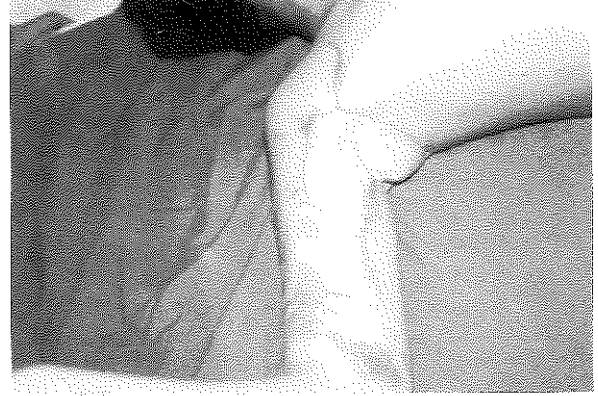Şekil 3: Preoperatif lateral görünüm.



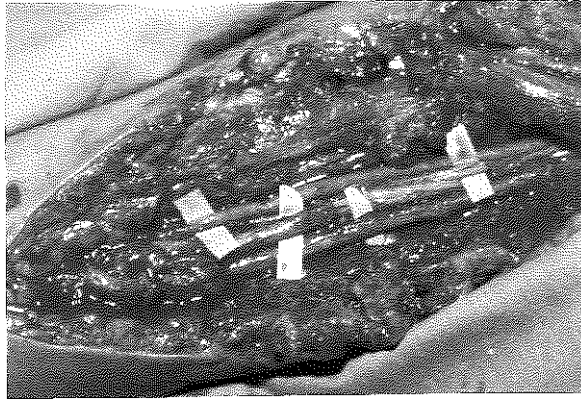
Şekil 4: Postoperatif lateral görünüm.



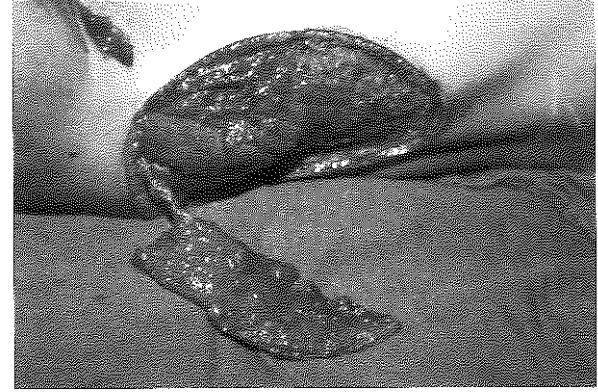Şekil 5: Trafik kazasına bağlı brakial pieksus yaralanması olan hastanın (olgu no 4) kol medial yüzdeki laserasyonların görünümü.



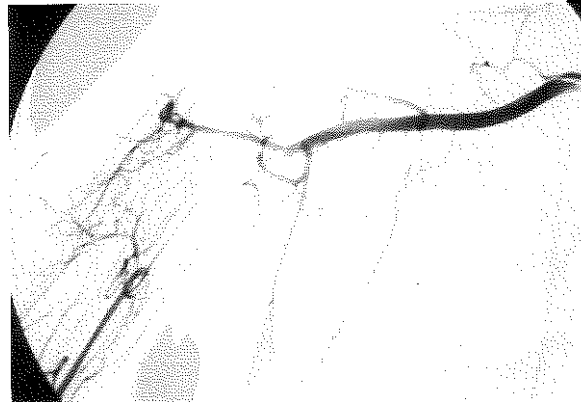
Şekil 6: Aksiller bölge doku defektinin lokal pediküllü paraskapüler flep ile onarıldıktan sonraki postoperatif görünümü.



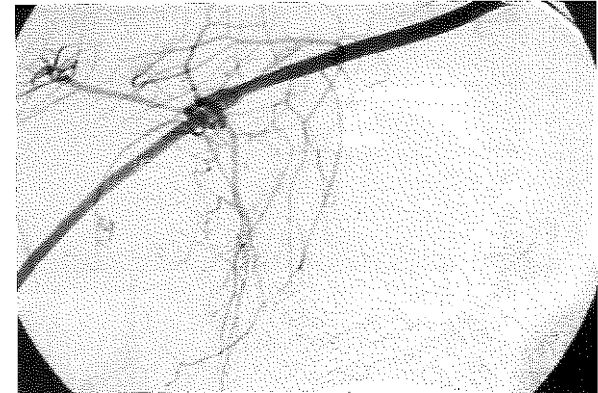
Şekil 7: Onarılan nörovasküler yapıların intraoperatif görünümü. Aksiller arter ven grefti ile, median, uınar ve radial sinirler ise sural sinir greftleri ile onarıldı.



Şekil 8: Paraskapüler ada flebin intraoperatif görünümü.



Şekil 9: Preoperatif aksiller anjiyografi. Aksiller arter defekti görülmektedir.



Şekil 10: Postoperatif anjiyografi. Arter devamlılığının sağlandığı görülmektedir.

Buna karşın, Tolhurst¹⁴ skapüler flebin bir fasyokutan flep olarak adlandırılmasını önermiştir. Bu yazara göre, herhangi bir flebin içerdiği derin faysa, pedikülündeki derin faysa ile devamlılık gösteriyorsa, bu flep fasyokutan flep sınıfına girer. Aynı yazara göre skapüler flep oldukça güvenilirdir ve flebin içerdiği faysal yapı in vivo olarak kesinlikle deriye dallar verir.

Paraskapüler flep kullanım endikasyonları, temel olarak skapüler flep ile aynıdır. Ancak, paraskapüler flep versiyonu ile daha uzun ve geniş boyutlarda flep kaldırılabilir. Bu avantaj daha büyük defektlerin onarımında kolaylık sağlayabilir.^{1, 4-7} Nassif¹ güvenle kaldırılacak maksimum paraskapüler flep uzunluğunun hastanın boyu ile orantılı olduğunu vurgulamıştır. Bu yazara göre, maksimum flep uzunluğu basit olarak aşağıdaki formül ile hesaplanabilir:

Maksimum uzunluk (cm) = 16.5 X Hastanın boyu (m)

Skapüler flep baş-boyun, gövde ve ekstremitte defektlerinin rekonstrüksiyonunda sıklıkla kullanılan bir fasyokutan fleptir. Lokalize skleroderma, Romberg hastalığı veya post-travmatik subkutan doku kayıplarında, skapüler flep dezepitelize edilerek yüz bölgesinde kontur restorasyonunda sıklıkla kullanılmıştır.⁹ Biz paraskapüler flebi bir olguda, meme rekonstrüksiyonu sonrası gelişen subklaviküler kontur deformitesini düzeltmek amacıyla dezepitelize serbest flep olarak başarı ile kullandık (olgu no 6). Sırt bölgesi renginin, diğer donör alanlar ile karşılaştırıldığında, yüz derisi rengine daha fazla uyum göstermesi, bazı araştırmacıların yüz rekonstrüksiyonunda skapüler flebi tercih etmeye itmiştir.¹⁵ Bizim deneyimimize göre de, idealden uzak olmakla birlikte, yüz bölgesi "resurfacing" için en iyi flep seçeneği skapüler flep olabilir. Alt yüz bölgesinde yanık skarı eksizyonunu takiben, genç bir hastada paraskapüler flep ile oldukça yüz güldürücü bir sonuç elde ettik (olgu no 5).

Paraskapüler flebin en önemli dezavantajları; ameliyat esnasında pozisyon değişikliğine ihtiyaç duyulması, flebin duysal olmaması, ve belki de en önemlisi, donör alan skarıdır. Özellikle kadınlarda uzun bir vertikal yerleşimli skar istenmeyebilir. Preoperatif doku genişletilmesi¹⁶ ve faysa/fasyosubkutanöz flep¹⁷ modifikasyonları ile donör alan skar genişliği azaltılabilir.

Sunduğu bir çok avantaj göz önüne alındığında, paraskapüler flebin özellikle baş-boyun ve ekstremitte rekonstrüksiyonunda kolay uygulanabilir ve oldukça güvenli bir flep seçeneği olduğu inancındayız.

Dr. Mustafa AKYÜREK
Hacettepe Üniversitesi Tıp Fakültesi
Plastik ve Rekonstrüktif Cerrahi A.D.
Sıhhiye, 06100 ANKARA

KAYNAKLAR

1. Nassif TM, Vidal L, Bovet JL, Baudet J. The parascapular flap: A new cutaneous microsurgical free flap. *Plast. Reconstr. Surg.* 69: 591, 1982.
2. Barwick WJ, Goodkind DJ, Scrafin D. The free scapular flap. *Plast. Reconstr. Surg.* 69: 779, 1982.
3. Dos Santos LF. The vascular anatomy and dissection of the free scapular flap. *Plast. Reconstr. Surg.* 73: 599, 1984.
4. Chiu DT, Sherman JE, Edgerton BW. Coverage of the calvarium with a free parascapular flap. *Ann. Plast. Surg.* 12: 60, 1984.
5. Fissette J, Lahaye T, Colot G. The use of the free parascapular flap in midpalmar soft tissue defects. *Ann. Plast. Surg.* 10: 235, 1983.
6. Hallock GG, Okunski WJ. The parascapular fasciocutaneous flap for release of axillary burn contracture. *J. Burn Care Rehabil.* 8: 387, 1987.
7. Kim PS, Lewis VL, Jr. Use of a pedicled parascapula flap for anterior shoulder and arm reconstruction. *Plast. Reconstr. Surg.* 76: 942, 1985.
8. Koshima I, Sodea S. Repair of wide defect of the lower leg with combined scapular and parascapular flap. *Br. J. Plast. Surg.* 38: 518, 1985.
9. Upton J, Albin RE, Mulliken JB, Murray JE. The use of scapula and parascapula flaps for cheek reconstruction. *Plast. Reconstr. Surg.* 90: 959, 1992.
10. Thoma A, Hedde S. The extended free scapula flap. *Br. J. Plast. Surg.* 43: 709, 1990.
11. Uğurlu K, Özçelik D, Hacikerim S, Karasoy A, Baş L. The combined use of flaps based on subscapular vascular system for unilateral facial deformities. *Plast. Reconstr. Surg.* 106: 1079, 2000.
12. Cormack GC, and Lamberty BG. The blood supply to the skin by regions. In: *The arterial anatomy of the skin*. New York: Churchill-Livingstone, 1986.
13. Maruyama Y. Ascending scapular flap and its use for the treatment of axillary burn scar contracture. *Br. J. Plast. Surg.* 44: 97, 1991.
14. Tolhurst DE, Haeseker B. Fasciocutaneous flaps in the axillary region. *Br. J. Plast. Surg.* 35: 430, 1982.
15. Angrigiani C, and Grili D. Total face reconstruction with one free flap. 99: 1566, 1997.
16. Russell RC, Khouri RK, Upton J, Jones TR, Bush K, Lantieri LA. The expanded scapular flap. *Plast. Reconstr. Surg.* 96: 884, 1995.
17. Coien LB, Pessa JE, Potparic Z, Reus WF. Reconstruction of the extremity with the dorsal thoracic fascia free flap. *Plast. Reconstr. Surg.* 101: 738, 1998.