

JİNEKOMASTİ NEDENİYLE YAPILAN MEME AMPUTASYONU VE MEME BAŞI-AREOLA TRANSPLANTASYONU

Deniz İŞCEN ÇEK, Mehmet REİS, Cenk ŞEN, Çiğdem ÜNAL

Kocaeli Üniversitesi Tıp Fakültesi Plastik, Rekonstrüktif ve Estetik Cerrahi Anabilim Dalı

ÖZET

Jinekomaсти erkeklerde iyi huylu ve aşırı meme büyümesi olarak tarif edilmektedir. Aşırı meme büyümesi ve belirgin deri fazlalığı ilk olarak Simon tarafından tarif edildiği şekilde Grade III olarak sınıflandırılır. Kadınların aksine erkeklerde meme altı kıvrımını geçecek şekilde ptöz görmek nadirdir.

Kısa sürede 70 kg. zayıflayan 49 yaşındaki erkek hasta jinekomaсти nedeniyle kliniğimize başvurdu ve değerlendirildi. Hastanın meme başı-jugulum mesafesi sağda 34 cm., solda 35 cm. olarak ölçüldü. Klinik muayene ve ölçümler sonucunda hastayı Rohrich' in tarif ettiği şekilde Grade IV olarak sınıflandırıldı ve horizontal insizyonlu meme amputasyonu ve serbest meme başı-areola transferi planlandı.

Erkek hastalarda Grade IV ptöz nedeniyle meme başı-areola kompleksinin pediküllü transferlerinde yara izi sorun oluşturmaktadır. Hastamızda ileri derecede jinekomaсти nedeniyle, erkekde yapılan meme operasyonları arasında pek yer almayan bu yöntemle yara izi sorunu en aza indirmişti. Serbest transfer ile areola çapı genişlerken çevresinde nedbe genişlemesi olmamış, areola deri birleşmesi dalgalı insizyon nedeni ile doğal bir görünüm kazanmıştır. Kadınlarda meme küçültme ameliyatlarında kullanılan bu teknik erkeklerde Grade IV ptözde de başarıyla uygulanabilir.

Anahtar Kelimeler: Jinekomaсти, horizontal yara izi, serbest meme başı-areola transferi

SUMMARY

Gynecomastia is defined as a benign excessive breast development in male. Gross breast enlargement with prominent skin redundancy is classified as grade III which was first described by Simon. In contrary to female, it is a rare occasion to have a ptosis that extend beyond the inframammary fold in male patients.

A 49 year old male who lost 70 kg in a short period presented us with a complaint of severe ptosis and was evaluated. His nipple-jugulum distance was measured to be 34 cm on the right and 35 cm on the left side. Clinical examination and measurements lead us to classify the patient as grade IV as described by Rohrich. We planned a breast amputation with horizontal incision and free nipple areola transfer.

Scar formation is a problem in male patients operated for grade IV ptosis with a pedicled transfer of nipple areola complex. The scar was minimized in our patient with a horizontal incision. There was no scar expansion around the areola. This technique which is used for breast reduction in female can also successfully be used for Grade IV ptosis in male.

Key Words: Gynecomastia, horizontal scar, free nipple areola

GİRİŞ

Jinekomaсти erkek memesinin fizyolojik ve patolojik nedenlerle iyi huylu büyümesidir. Bu büyümenin jinekomaсти sayılabilmesi için erişkin bir erkek memesinin ele gelen yada gözle görülen büyüklüğünün 10 cm. lik bir alanda yerleşmiş olması gerekir. Genç erkeklerde görülme sıklığı % 32-60 arasındadır¹. Etiyolojide gelişimsel nedenler yanında iç ve dış kaynaklı hormonal etkiler ve anabolizan kullanımı sayılabilir.

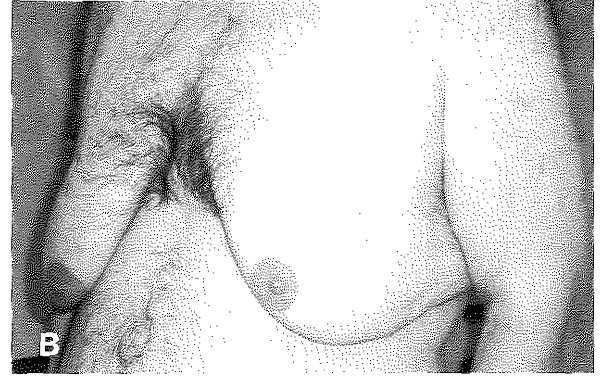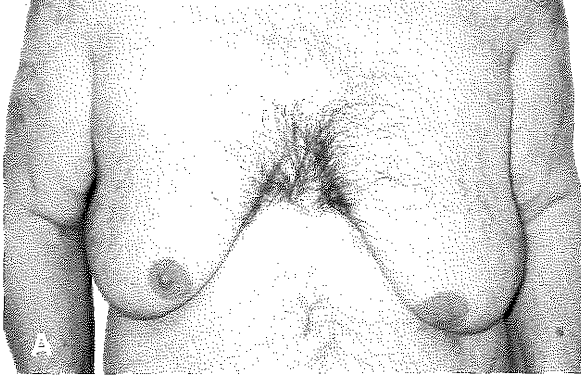
Webster sınıflifikasyonuna göre jinekomaсти 1.Glandüler 2.Yağlı glandüler 3.Yağlı olarak sınıflandırılır. Üçüncü tip, erkek memesinde aşırı yağ depolanması ile birlikte ve sıklıkla psödojinekomaсти

olarak adlandırılır

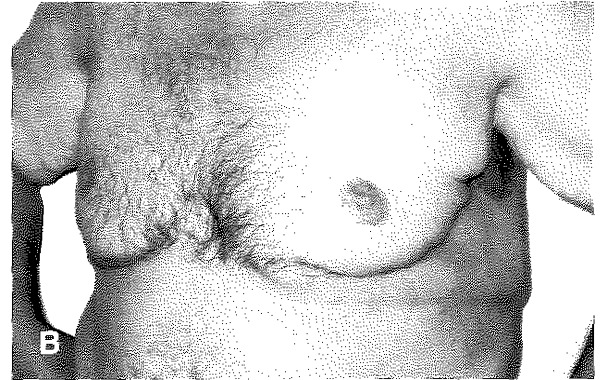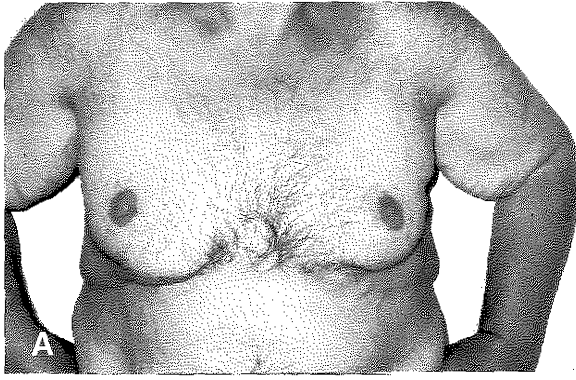
2. Yaşlı erkeklerde yağlanma, kilo verme ve sarkoma bu görünümü daha da artırabilir.

Simon ve arkadaşları tarafından yapılan sınıflifikasyona göre jinekomaстiler Grade I ve Grade II B'de genellikle cilt rezeksiyonu yapılmadan düzelir, Grade III hastalarda cilt rezeksiyonu gerektiği Simon' un orijinal makalesinde belirtilmiştir².

Genç veya yaşlı erkek hastalarda jinekomaсти görüntüsü tıbbi sorun yaratmasa da ruhsal etkilenmeler nedeni ile tedavi edilmelidir. Bugün için tedavide çeşitli tekniklerle cerrahi rezeksiyon yapılmakla birlikte özel kanüllerle yapılan liposuction işlemi hafif ve orta



Şekil 1A: Hastanın preoperatif önden görünümü **B:** Hastanın preoperatif yandan görünümü



Şekil 2A: Hastanın postoperatif önden görünümü **B:** Hastanın postoperatif yandan görünümü

derecedeki jinekomastide vazgeçilmez yerini almıştır. Derinin aşırı sarkıklığı ve fazlalığında deri eksizyonu ise kalıcı yara izi açısından hala sorun oluşturmaya devam etmektedir.

OLGU ve YÖNTEM

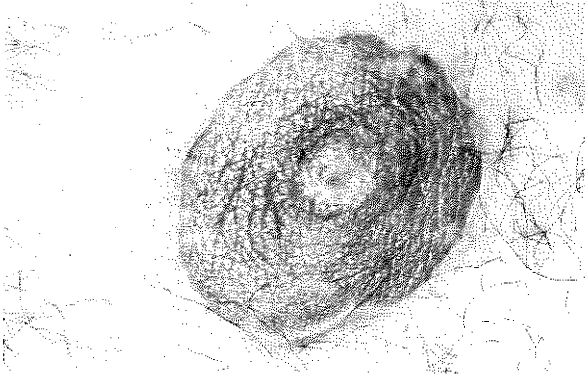
49 yaşında, diyabetik ve 6 ay içinde 170 kg. dan 100 kg.' a düşerek 70 kg. veren hastada meme altı kıvrımı belirgin ileri derecede sarkık kadın memesi görünümü saptandı. (Şekil. 1A,B). Fizik muayenede yağlı meme dokusu ve içe bakan areola- meme başı kompleksi görüldü. Meme başı- jugulum mesafesi sağda 34 cm., solda 35 cm. ölçüldü. Hastanın genel durumu değerlendirildiğinde istemli kilo vermeye bağlı derinin aşırı sarkması ile birlikte meme bölgesinde yağlanmanın psödojinekomasti görünümü oluşturduğuna karar verildi. Bu bulgularla hasta Grade III/IV olarak değerlendirilerek ameliyat planı olarak meme amputasyonu ve meme başı-areola transplantasyonuna karar verildi. Hasta ayakta işaretlenerek, meme başı-areola kompleksi humerus orta hizasına gelecek şekilde ameliyat planlandı.

Hasta genel anestezi altında supin pozisyonda ameliyata alınarak her iki areola meme başı ile birlikte

2.5 cm. çapla tam kalınlıkta kompozit greft şeklinde kaldırıldı. Bu sırada areola çevresi dalgali areola kesim tekniği ile insize edildi. Meme dokusunun ve fazla derinin tamamı transvers bir insizyonla pektoral kasın en distalinde kalacak şekilde kesilerek doku fazlası çıkartıldı. Transvers insizyon dren konularak kapatıldı. Meme başı olması gereken yerde, orijinal dalgali areola marker'ın (Snowden Pencer, Deniz areola marker 2003) iç dairesinden çizilerek işaretlendi ve bu alan deepidermize edildi⁴. Kompozit greftler bu alana yerleştirildi ve bohça pansuman tekniği ile tespit edildi. Bir hafta sonra yapılan ilk pansumanda kompozit greftlerin tuttuğu görüldü. Yara iyileşmesinin tamamlanmasından üç ay sonra yan kısımlardaki deri fazlalıkları çıkartılarak aksiller düzeltim yapıldı. (Şekil. 2A,B.) Hastanın üç aylık takibinde meme başı-areolada nedbe genişlemesi gözlenmedi. (Şekil. 3.)

TARTIŞMA

Grade III jinekomasti, göze çarpan deri fazlalığı ile birlikte belirgin meme büyümesi ve meme altı kıvrımı oluşmasıdır. Ancak aşırı kilo veren erkek hastalarda memenin ve özellikle meme başının bu kıvrımı da



Şekil 3: Üçüncü ayında meme başı-areolanın görünümü

geçerek aşağı doğru düşmesi ve kadın memesinin gerçek ptozu görünümü nadiren karşılaşılan bir durumdur.

Hastamızdaki meme başı-areola kompleksi ile birlikte gerçek bir ptoz gibi sarkması Rohrich'in makalesindeki sınıflamaya uymaktadır⁵. Çok sık rastlanmayan bu konumdaki hastaları Grade IV olarak adlandırmak yanlış olmaz.

Jinekomasti tedavisinde uygulanan yöntemler arasında yarı-areolar kesi ile yapılan meme bezi eksizyonu, liposuction,⁶ areola-meme başı düşüklüğü ve deri fazlası olan olgularda ise bu kompleksi yukarı alan pediküllü teknikler ve serbest transfer ile deri eksizyonu bilinen cerrahi tekniklerdir.

Cerrahi rezeksiyon yöntemleri arasında uygulanan yöntemlerden oblik yara izli Letterman tekniği veya kadın tipi meme küçültmenin ters T yara izli tekniği veya periareolar deri rezeksiyonu ve kese ağzı ile derinin kapatılmasının hastada geç dönemde yara izi sorunlarına neden olduğu bilinmektedir¹.

Özellikle cerrahi rezeksiyondan sonra hematom, deri nekrozu, meme başı inversiyonu, asimetri, hipoestezi, hipertrofik skar, deri fazlalığı gibi postoperatif sorunlar sıkça yaşanmaktadır. Liposuction bu problemleri en aza indirmekle birlikte deri fazlasının olduğu sarkık memelere uygulanamaz.

Deri fazlasının aşırı olduğu olgularda yöntem olarak kompleksin bir pedikülle yukarıya taşınması düşünülebilir. Ancak 10 cm. den fazla yukarı taşınacak meme başı- areola kompleksinin beslenmesi güvenli olmayabilir ve pediküllü meme başı-areolar kompleksinin erkek hastada meme kitlesi oluşturması gerekir. Pedikülle taşınacak bu kompleksde, jinekomasti görünümünün devamı yanında mesafe uzunluğundan dolayı total nekroz görülme olasılığı yüksektir. Bu nedenlerle meme başı-areola kompleksinin serbest transferine karar verildi. Bu, kadın memesi küçültme ve dikleştirilmesinde kullanılan horizontal skar ve serbest meme başı-areola transferi olarak bilinen ve uygulanan bir tekniktir^{7,8}. Murphy 1994 tarihli makalesinde bu

yöntemi uyguladığı jinekomasti hastalarını yayınlamıştır⁹.

Erkek memesin anatomik özelliklerini inceleyen az sayıdaki çalışmada yaşları 17-30 arasında değişen ideal vücut ağırlığında jinekomasti olmayan yüz erkeklerde, yaklaşık olarak meme başının jugulumdan 20 cm., midklavikular hattan 18 cm. uzaklıkta olmasının ve iki meme başı arasındaki ideal mesafenin 21 cm., ortalama areola çapı ise 2.8 cm. olduğu saptanmıştır¹⁰.

Hastanın ameliyat sonrası görünümü düşünüldüğünde uygulanacak horizontal eksizyon ve serbest meme başı-areola transferi en uygun ameliyat tekniği olarak seçildi. Ameliyat sonrasında sağda 13 cm, solda 14 cm yukarıya alınan (humerus ortası hizası) meme başı-areolanın yerinin uygun olduğu görüldü ve 2.5 cm işaretlenen areola çapının doğal seyrine uyarak geç postoperatif dönemde 3 cm. e kadar genişlediği, midklavikular hatta uzaklık açısından asimetri bulunmadığı, yatay insizyonların pektoral kas sınırına uyarak kabul edilebilir olduğu görülmüştür. Areola etrafında kullanılan ve daha düzensiz bir pigmentasyon görüntüsü veren dalgalı insizyon tekniği de areolanın doğal görünümüne katkıda bulunmaktadır. Olgumuzda areolanın serbest transferi ve uygulanan insizyon tekniğinin nedbe genişlemesine engel olması, horizontal yara izine ek vertikal veya oblik bir kesinin bulunmaması ve horizontal kesinin pektoral kas kenarına uyması postoperatif memnuniyeti artırmıştır.

SONUÇ

Meme başı ve areolanın bir pedikülle yukarıya alındığı tüm yöntemlerde deri eksizyonuna bağlı yara izi erkek göğsünde sorun oluşturmaktadır. Hastamızda ileri derecede jinekomasti nedeniyle, erkeklerde yapılan meme operasyonları arasında pek yer almayan bu yöntemle yara izi sorunu en aza indirgenmiştir. Serbest transfer ile areola çapı genişlerken çevresinde nedbe genişlemesi olmamış, areola deri birleşmesi dalgalı insizyon nedeni ile doğal bir görünüm kazanmıştır. Deride ise areoladan uzak yerleşen tek bir yatay kesi pektoral kas kenarına uyarak sorunsuz iyileşmiştir. Kadın memesinde klasik bir yöntem olan bu tekniğin uygun olgularda erkeklere de uygulanması gerektiği kanısındayız.

Dr. Deniz İŞCEN ÇEK

Kocaeli Üniversitesi Tıp Fakültesi

Plastik, Rekonstrüktif ve Estetik Cerrahi A.D.

41900 Derince, KOCAELİ

KAYNAKLAR

1. Ronald Riefkohl, M.D., F.A.C.S., George P. Zavitsanos, M.D., and Eugene H. Courtiss, M.D., F.A.C.S.; Gynecomastia; Gregory S. Georgiade, Ronald Riefkohl, L. Scott Levin, Georgiade (Plastic, Maksillofacial and

- Reconstructive Surgery) Third Edition, Baltimore, Williams & Wilkins, 820-828, 1997.
2. Webster, J.P. Mastectomy for gynecomastia through a semicircular intra-areolar incision. *Ann. Surg.* 124:557, 1946.
 3. Simon, B.E., Hoffman, S., and Kahn, S. Classification and surgical correction of gynecomastia. *Plast. Reconstr. Surg.* 51:48, 1973.
 4. Snowden Pencer Deniz Areola Marker 2003 (*Plast. Reconstr. Surg. Baskıda*)
 5. Rod J. Rohrich, M.D.; Richard Y. Ha, M.D.; Jeffrey M. Kenkel, M.D.; William P. Adams Jr., M.D. Classification and management of gynecomastia; Defining the role of ultrasound-assisted liposuction *Plas. Reconstr. Surg.* 111(2):909-923, 2003.
 6. Botta, S.A. Alternatives for the surgical correction of severe gynecomastia. *Aesthetic Plast. Surg.* 22:65, 1998
 7. Manstein ME, Manstein CH, Manstein G: Obtaining projection in the amputation free nipple/graft breast reduction without a vertical scar: using breast parenchyma to create a new mound. *Ann. Plast. Surg.* 38:421-425, 1997.
 8. Hülya Aydın, M.D., Aylin Bilgin-Karabulut, M.D., and Burçak Tümerdem, M.D. Free nipple reduction mammoplasty with a horizontal scar in high-risk patients. *Aesthetic Plast. Surg.* Vol.26, num.6 457-460 Nov/Dec 2002.
 9. Murphy, T.P., Ehrlichman, R.J., and Seckel, B.R. Nipple placement in simple mastectomy with free nipple grafting for severe gynecomastia. *Plast. Reconstr. Surg.* 94:818, 1994.
 10. Beckenstein MS, Windle BH, Stroup RT Jr. Anatomical parameters for nipple position and areolar diameter in males. *Ann. Plast. Surg.* 1996 Jan;36(1):33-6.