

# NADİR GÖRÜLEN BİFİD BURUN DEFORMİTESİ VE TEDAVİSİ: OLGU SUNUMU

Gökhan TUNÇBİLEK, M. Emin MAVİLİ, Tuğç ŞAFAK

Hacettepe Üniversitesi Tıp Fakültesi Plastik ve Rekonstrüktif Cerrahi Anabilim Dalı, Ankara

## ÖZET

Bifid burun deformitesi nadir görülen bir deformite olup, geniş bir malformasyon spektrumuna sahiptir. Bu yazıda, kliniğimizde tedavi edilen burun tipi ve dorsumun etkilendiği bifid burun olgusu ile tedavisi sunulmaktadır. Cerrahide perialar bölgelerden başlayıp kolumella ortasında bitecek insizyonlarla açık nazoplasti benzeri görüş sağlanmış, L-strut kemik grefti ile orta hat yapıları rekonstrükte edilmiş ve bifid burun deformitesi düzeltilmiştir. Burundaki kısıklık ise, ikinci bir seansda, burun dorsumunda planlanan bipediküllü V-Y ilerletme flebi ile ortadan kaldırılmıştır. Uygulanan cerrahi girişimler ile hastada başarılı bir sonuç elde edilmiştir.

**Anahtar Kelimeler:** Bifid burun, perialar insizyon

## SUMMARY

### *Surgical Treatment of A Patient with Bifid Nose*

Bifid nose is a rare deformity and has a wide clinical spectrum. We present a patient with bifid nose deformity limited to nasal tip and dorsum area. Operation was performed through bilateral perialar crecentric incisions and midline structures were reconstructed with a L-strut bone graft. Shortness of the nose was corrected with a bipediced Y-Y advancement flap that was planned on the nasal dorsum, in a second operation. Conclusively, a satisfactory result was achieved.

**Key Words:** Bifid nose, perialar crecentric incision

## GİRİŞ

Bifid burun deformitesi nadir görülen bir deformite olup, 1000 konjenital yüz anomalisinde 1 oranında görülür.<sup>1</sup> Literatürde fronto – nazal displazi, median yarı yüz sendromu, internazal displazi, “doggenase”, No. 0 yarı gibi değişik isimlerle de adlandırılmıştır.<sup>2,3</sup> Geniş bir malformasyon spektrumu mevcuttur. Bir uçta bifid nazal tip veya dorsum deformitesi bulunurken diğer uçta ileri derecede orbital hipertelorizmle seyreden ve fronto – nazoethmoidal displazinin yol açtığı tüm anomalilerin izlendiği, birbirlerinden geniş olarak ayrılmış nazal yarılardan görülebildiği formları da mevcuttur.<sup>4,6</sup>

Bu yazıda, kliniğimizde tedavi edilen burun tipi ve dorsumun etkilendiği bifid burun olgusu ile tedavisi sunulmaktadır.

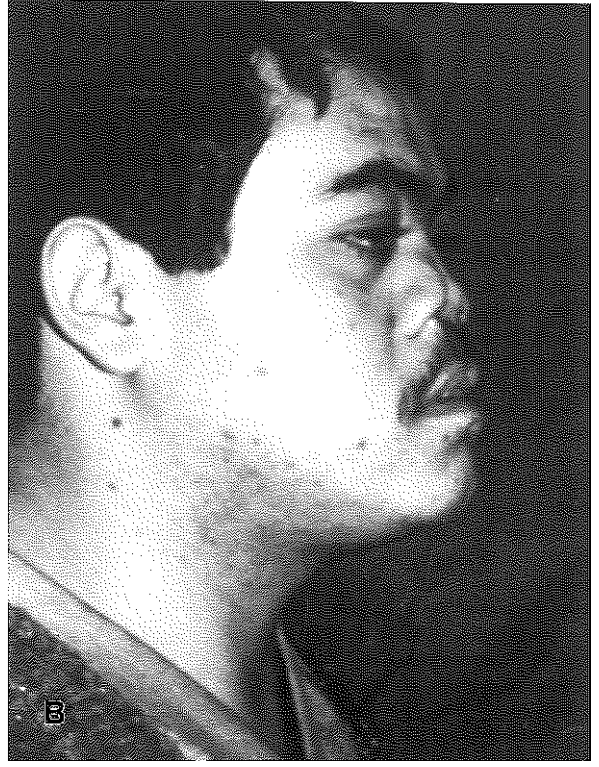
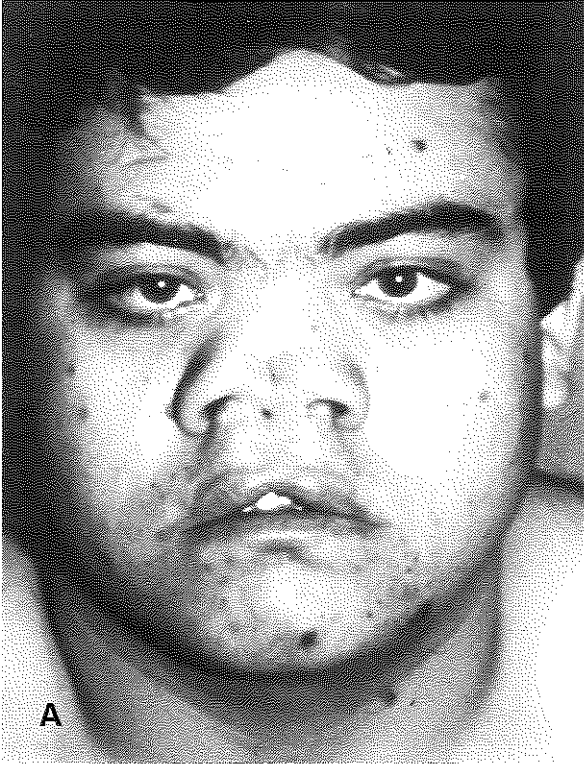
## OLGU SUNUMU

Doğuştan burunda şekil bozukluğu şikayeti ile bölümümüze başvuran 24 yaşındaki erkek hastanın muayenesinde, nostril ve alar kanatları tam olarak gelişmesine rağmen burun ½ alt kısmının birbirinden ayık olduğu saptandı (Şekil 1). Burun projeksiyonu basık, uzunluğu ise kısa olarak değerlendirildi.

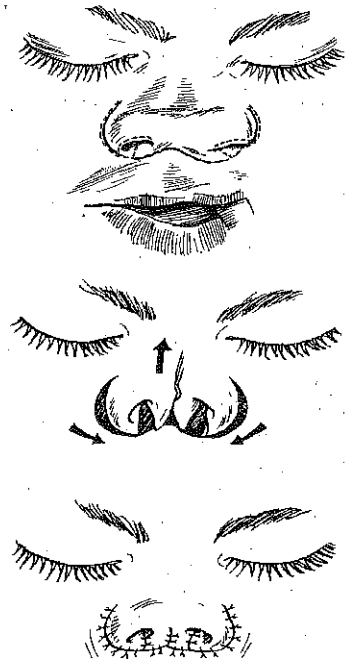
Hastanın yapılan radyolojik değerlendirmelerinde diğer orta hat yapılarında bir anomali saptanamadı. Eşlik eden ek bir anomali ve sistemik ek bir problemi bulunmayan hasta bifid burun tanısı ile operasyona alındı.

Operasyonda nostril ve alar kanatları birbirlerine yaklaştırmak için perialar bölgelerden başlayıp kolumella ortasında bitecek şekilde insizyonlar yapıldı (Şekil 2). Bilateral burun tabanlarından kama şeklinde eksizyonlar yapılarak nostrillerin daralması sağlandı. Sağ iliak kanattan kemik grefti alınarak L – strut şeklinde hazırlandı ve burun dorsumu ve kolumellayı oluşturacak şekilde yerleştirildi (Şekil 3). Greftin beslenmesini tehlikeye atmamak için burun kısıklığına yönelik herhangi bir işlem ilk seansda planlanmadı. Postoperatif dönemde herhangi bir problemi olmayan hasta taburcu edildi.

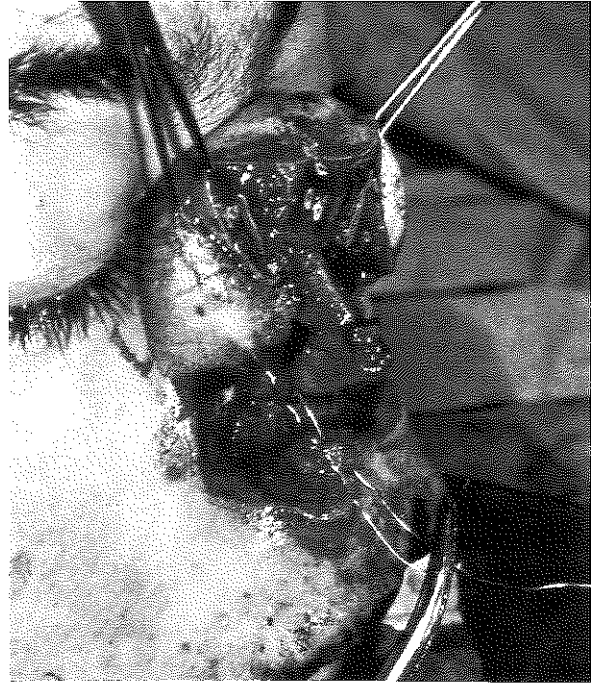
İlk operasyondan 14 ay sonra hastanın değerlendirmesinde bifid burun deformitesinin düzelmiş olduğu ancak burundaki kısıklığın devam ettiği saptandı (Şekil 4). Burun uzunluğunun artmasını sağlamak amacıyla burun dorsumunda bipediküllü V-Y ilerletme flebi tasarlandı (Şekil 5). Operasyon sırasında önceki seansda yerleştirilen kemik grefti de



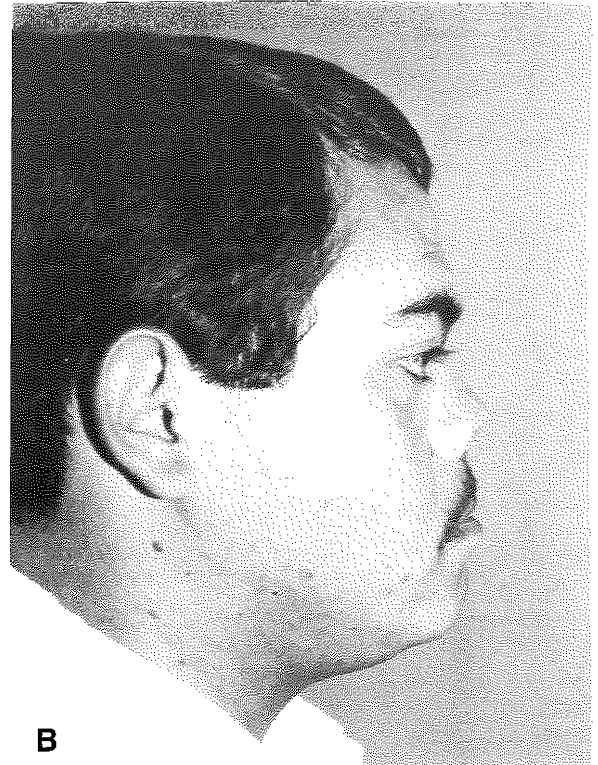
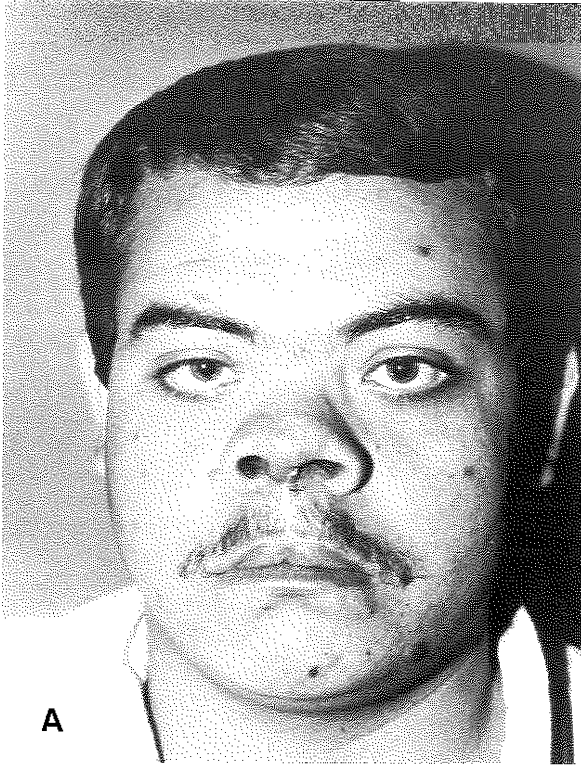Şekil 1A: Hastanın preoperatif fotoğrafı B: Hastanın preoperatif lateral görünümü



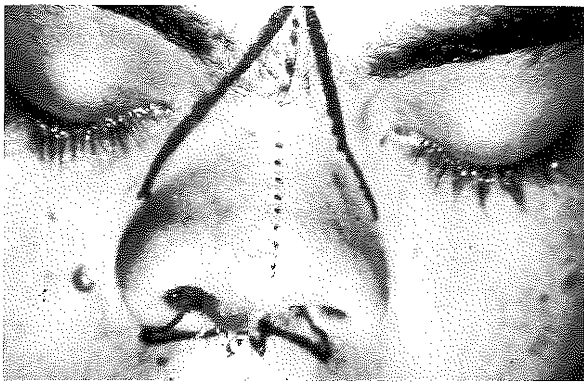
Şekil 2: Perialar bölge ve burun tabanındaki insizyonların çizimi. Burun kanatları medialize edilerek orta hattaki deformite onarılmıştır.



Şekil 3: İntraoperatif fotoğrafta iliak kemikten hazırlanan ve orta hatta yerleştirilen L - sitrat kemik grefti görülmektedir. Kullanılan insizyonlarla burun içi tüm yapılara rahatlıkla ulaşılmış ve burun dorsumundan girişim yapılması gerekmemiştir.



**Şekil 4A:** Hastanın ilk operasyondan 14 ay sonraki görünümü **B:** Hastanın ilk operasyondan 14 sonraki lateral görünümü. Burundaki kısalık dikkat çekmektedir.



**Şekil 5:** İkinci operasyonda burun dorsumunda planlanan bipediküllü V-Y ilerletme flebinin çizimi. Kolumellayı uzatmak ve nostril tabanlarını daraltmak için planlanan insizyonlar da görülmektedir.

hareketlendirilerek yaklaşık 1 cm.lik ilerletme sağlandı. Operasyon sonrası herhangi bir komplikasyon görülmeyen hasta taburcu edildi.

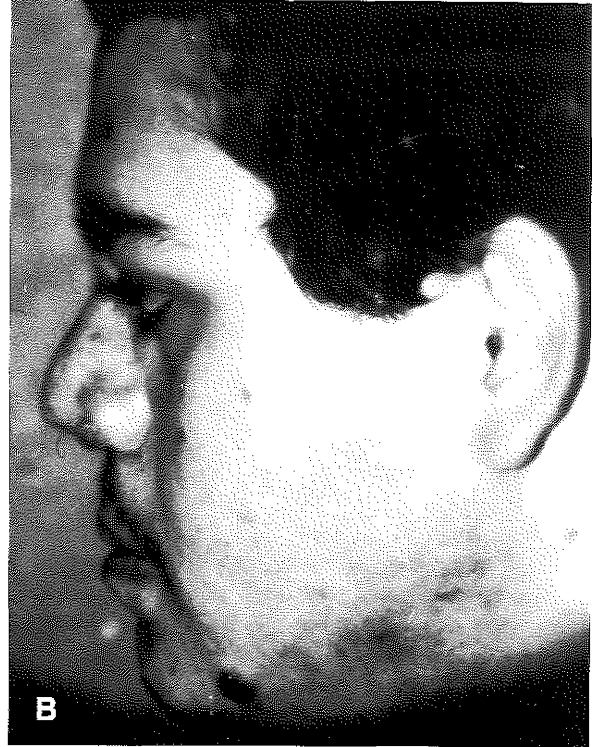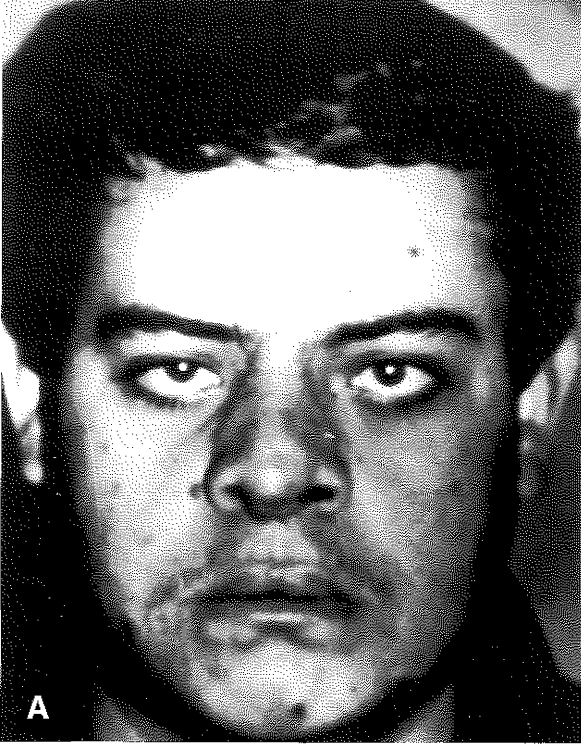Hastanın 6. aydaki kontrolünde bifid burun deformitesinin düzeldiği, burun uzunluğunda ve projeksiyonunda artma sağlandığı gözlemlendi (Şekil 6).

### TARTIŞMA

Yüzün embriyolojik gelişimi en yoğun olarak 4. – 8. embriyolojik haftalarda gerçekleşir. Burun orta hat yapıları ve filtrum, 6. embriyolojik haftada her iki medial nazal kabartının orta hatta birleşmesi ile oluşurlar. Bifid burun deformitesinin her iki medial nazal kabartının birleşememesi ve aradaki dokuların nazal septumu oluşturamaması sonucu ortaya çıktığı ileri sürülmektedir.<sup>1, 3, 7</sup>

Bifid burun deformitesi geniş bir spektruma sahiptir. Burun alt yarısında hafif bir genişleme ve ortaya yerleşmiş bir oluk görülebildiği gibi her iki yarının tamamen ayrıldığı, iki nazal septumun görüldüğü tipleri de tariflenmiştir. Üst dudakta, maksillada, sert ve yumuşak damakta orta hat yarıkları da bifid burun deformitesine eşlik edebilmektedir.<sup>8</sup> Hastalarda her iki orbita arası mesafe normalin üst sınırına kadar ulaşabildiği gibi, hipertelorizm de görülebilmektedir.<sup>9</sup> Septum tam gelişemediği ve orta hat füzyonuna katılmadığı için yüksek damak deformitesi de karşımıza çıkabilmektedir.

Bifid burun deformitesinin tedavisinde burun dorsumu üzerinden orta hat insizyonu ile girilerek geniş eliptik cilt eksizyonu, subperiosteal planda fazla dokuların eksizyonu, nazal kemik ve maksillanın frontal çıkıntısının osteotomize edilerek daraltılması



**Şekil 6A:** Hastanın ikinci operasyondan 6 ay sonraki ön – arka görünümü. **B:** Hastanın ikinci operasyondan 6 ay sonra profilden görünümü

ve alar çentiklenmenin düzeltilmesi tarif edilmiştir.<sup>7</sup> Bu teknikte, orta hat insizyonu kaşların hizasına dek uzatıldığından cilt eksizyonu sonrası kapanış sırasında dokular birbirine yaklaşmakta ve hipertelorik görünümde düzelme de sağlanmaktadır. Operasyon sırasında kırıldak veya kemik greftleri dorsumun desteklenmesi ve burun ucunun kaldırılması için kullanılmaktadır. Bu teknik her ne kadar cerrahi alana ulaşmak için geniş bir görüş alanı sağlasa da burun üstünde oldukça büyük bir skar bırakmaktadır.

Bu yazıda belirtilen hastada her iki perialar bölgeden başlayan insizyonlar kolumellada birleştirilmiş ve açık nazoplasti benzeri bir görüş açısı sağlanmıştır. Bu şekilde hem bifid burun deformitesi onarılmış hem de alar kanatlar daraltılarak daha kabul edilebilir bir görüntü sağlanmıştır. Burun uzunluğunun artması için burun dorsumunda planlanan bipediküllü V – Y ilerletme flepleri ile gerekli yumuşak doku örtüsü sağlanmıştır. Ayrıca skar burun dorsumuna yerleşmediğinden daha az dikkat çekici bir iz ortaya çıkmıştır.

Bifid burun deformitesi nadir görülen bir deformite olmasına rağmen uygulanan teknik ile başarılı bir düzeltme elde edilmiştir.

*Dr. Gökhan TUNÇBİLEK  
Hacettepe Üniversitesi Tıp Fakültesi  
Plastik ve Rekonstrüktif Cerrahi Anabilim Dalı  
06100 Sıhhiye, ANKARA*

#### KAYNAKLAR

1. Stark, R.B. The Nose. Plastic Surgery ed. 1 New York, N.Y., Hoeber Medical Division, Harper & Rowe, Publishers 1962, p. 323 - 372.
2. Boo – Chai, K. The Bifid Nose: With a report of 3 cases in siblings. Plast. Reconstr. Surg. 1965, 36: 626 – 628.
3. Van der Meulen, J., Mazzola, R., Stricker, M., Raphael, B. Classification of craniofacial malformations. Craniofacial Malformations (eds) Stricker, M., Van der Meulen, J., Raphael, B., Mazzola, R., Tolhurst, D.E. Churchill Livingstone, Edinburgh, 1990, s.149.
4. Çoban YK, Boran C, Ömeroğlu SA, Okur E. Pai syndrome: an adult patient with bifid nose and frontal hairline marker. Cleft Palate Craniofac J. 2003; 40: 325 - 328.
5. Al-Gazali LI, Bakir M, Hamud OA, Gerami S. An autosomal recessive syndrome of nasal anomalies associated with renal and anorectal malformations. Clin Dysmorphol. 2002;11:33 – 38.

6. Miller PJ, Grinberg D, Wang TD. Midline cleft. Treatment of the bifid nose. Arch Facial Plast Surg. 1999; 1: 200 - 203.
7. Webster, J.P., Deming, E.G. Surgical treatment of bifid nose. Plast. Reconstr. Surg. 6; 1 - 37, 1950.
8. Francesconi, G. Bifid Nose: Hemi - Absence of Nose. Plastic Surgery in Infancy and Childhood (ed.) Mustardé, J.C. E. & S. Livingstone, Edinburgh and London, 1971, s. 268 - 273.
9. Glanz, S. Hypertelorizm and the bifid nose. South. Med. J. 59; 631 - 635, 1966.