

# SPİTZ NEVÜS VE DERMATOFİBROMDAN AYRILMASI GEREKEN BİR TANI: DESMOPLASTİK MALİGN MELANOM

Hüsamettin TOP, Erol BENLİER, Dilek KARAMAN

Trakya Üniversitesi, Tıp Fakültesi Plastik ve Rekonstrüktif Cerrahi Anabilim Dalı, Edirne

## ÖZET

Desmoplastik malign melanom (DMM), malign melanomun nadir görülen bir histolojik alt tipidir. DMM'un tedavisi daha az agresif olabilen diğer iyi huylu ve kötü huylu deri lezyonları ile ayrılması zor klinik ve histolojik özellikleri mevcuttur. Bu çalışmada 44 yaşında sağ bacağına DMM olan bir olgu sunulmuştur. Spesimenin histolojik ve immünohistokimyasal özellikleri DMM ile uyumlu olarak bulunmuştur. DMM tanısı; histolojik incelenmede, lezyonda pleomorfik iğsi hücreler ve stromal desmoplazi mevcut ise mutlaka akla getirilmelidir. Son taniya götürmede klinik bilgiler, histolojik ve immünohistokimyasal bulgular yardımcıdır.

**Anahtar Kelimeler:** Desmoplastik, malign, melanom, Spitz nevüsü, dermatofibrom

## GİRİŞ

Desmoplastik malign melanom (DMM), malign melanomun nadir görülen bir alt tipidir. İlk olarak 1971 yılında Conley tarafından tanımlanmıştır<sup>1</sup>. Histolojik olarak fazla kollajen yapımı ile birlikte iğsi hücrelerin oluşturduğu bir melanom tipi olarak karakterizedir. Üç histolojik alt tipi mevcuttur: desmoplastik, nörotrofik ve nöral transformिंग<sup>2</sup>. DMM, genellikle yaşlı kişilerde baş boyun gibi güneş gören bölgelerde oluşur<sup>3</sup>. Sıklıkla yüzeysel yayılan bir melanoma ek olarak yada bir amelanotik nodül olarak başlar<sup>4</sup>. Lezyonun başlangıcı ve klinik seyri karakteristik değildir ve görünüşte masum olan birçok iyi huylu lezyonları taklit edebilir<sup>5</sup>. Hatta DMM'un histolojik tanısı kolaylıkla gözden kaçabilir yada iyi huylu bir lezyonun tanısı ile karışabilir. DMM'un melanotik ve amelanotik iyi huylu tümörlerden histolojik ve klinik ayrımı yapılması önemlidir. Çünkü iki lezyonda tümörün biyolojik davranışı ve tedavisi farklıdır. Bu çalışmada 44 yaşında sağ bacağına DMM

## SUMMARY

**Desmoplastic Malignant Melanoma: An Entity That Must Differentiate From Dermatofibroma and Spitz Nevus**

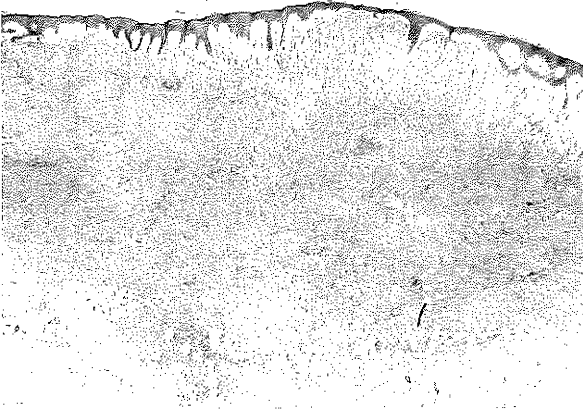
Desmoplastic malignant melanoma (DMM) is an uncommon variant of malignant melanoma. DMM has clinical and histological features that may be subtle and misdiagnosed as benign or malignant skin lesions that would require less aggressive therapy. We present a case of 44-years-old man with DMM on his right leg. The histological and immunohistochemical findings of the examination of specimen were consistent with DMM. The diagnosis of DMM should always be considered whenever a lesion composed of pleomorphic spindle cells with stromal desmoplasia. Clinical information, histological and immunohistochemical findings are guides for the final diagnosis.

**Key Words:** Desmoplastic, malignant, melanoma, Spitz nevus, dermatofibroma

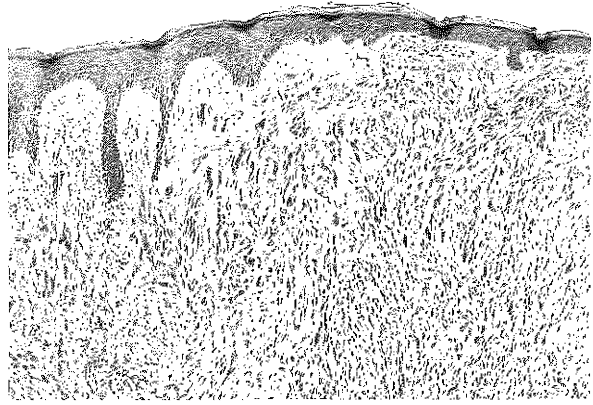
olan bir olgu sunulmuştur. Lezyonu dermatofibrom ve Spitz nevüsten ayıran histolojik ve immünohistokimyasal özellikler tartışılmıştır.

## OLGU SUNUMU

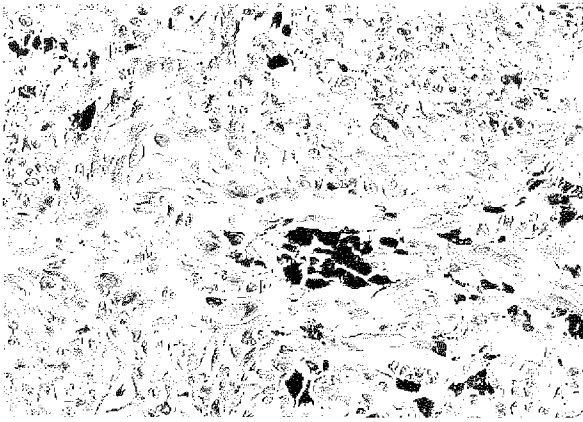
44 yaşında erkek hasta, sağ bacak arkasında bir kitile ile başvurdu. Hasta ilk olarak yaklaşık iki yıl önce bir dermatoloji uzmanına başvurmuş. Bu başvurusunda üç-dört aylık bir süredir mevcut olan yaklaşık 15 mm çaplı pigmente plak şeklinde bir lezyon mevcutmuş. Lezyona keloid, dermatofibrosarkom ve malign melanom ön tanıları ile insizyonel biyopsi yapılmış. Patolojik tanı dermatofibrom olarak alınmış. Hasta bize 15 x 15 x 10 mm boyutlarında pigmente, sert kıvamlı, sınırları düzensiz pigmente bir deri ile çevrili nodül ile başvurdu. Yapılan fizik muayenede sağ inguinal bölgede 2 x 1 cm boyutlarında bir lenf nodu palpe edildi. Diğer muayene bulguları normaldi. Hastanın baldırındaki bu nodüle eksizyonel biyopsi uygulandı.



Şekil 1: Tümör düzensiz bir sınırla hem epidermisi hem de dermisi infiltre ediyor. (H&E, x12.5)



Şekil 2: Epidermisten başlayan pleomorfik iğsi hücre proliferasyonu (H&E, x50)



Şekil 3: Tümör hücreleri pleomorfik paternde. Tümör içinde melanin pigmentasyonu mevcut. (H&E, x200)

### BULGULAR

Tüm spesimen; 35 x 35 x 12 mm boyutlarında pigmente deri üzerinde, 18 x 15 boyutlarında pigmente nodül içeren eksizyonel doku idi. Lezyonda ülserasyon ve renk heterojenitesi mevcut değildi. Lezyon formalinde fiske edildikten sonra, parafin bloklara alındı, 5 µm kalınlığında kesildi ve hemotoksilen-eosin (H&E) ile boyandı. İmmünohistokimyasal çalışmada parafin kesitler S-100 protein ve HMB-45 için streptavidin-biotin kompleks tekniği ile işlendi. Histolojik incelemede tümör, yoğun kollajen liflerinin ayırdığı fasiküller veya diffüz şekilde yerleşmiş pleomorfik iğsi hücrelerden oluşuyordu. Lezyonun sınırları düzensizdi. Dermoepidermal bileşkede atipik melanotik pigmentasyon görülüyordu. Tümör hücreleri epidermiste pagetoid yayılım gösteriyordu. Düşük mitotik aktivite (10 büyütme alanında 2 adet) izlendi. Tümör kalınlığı 4 mm idi ve tümör hücreleri subkutan yağ dokusuna ulaşıyordu (Clark's level V). Vasküler invazyon yoktu.

Şekil 1-3). İmmünohistokimyasal olarak tümör hücreleri S-100 protein pozitif boyandı, ancak HMB-45 için boyama negatifti. Birçok tümör hücresi sinir liflerini invaze ettiği belirgin nörotrofizm mevcuttu. Tüm bu bulgular DMM ile uyumlu idi. Bu histolojik tanıdan sonra hastaya geniş eksizyon ve sağ inguinal lenf nodu diseksiyonu planlandı. Bu esnada hasta tarafından bazı parafin blokların başka bir patolojik laboratuara götürüldüğü ve burada Spitz nevüs tanısı verildiği anlaşıldı. Hastaya verilen patoloji raporunun incelenmesi ile patologun sadece birkaç kesidi incelediği ve bu nedenle alınan parçanın insizyonel kabul edildiği tespit edildi. Aynı patolog tarafından diğer kesitlerin incelenmesi ile doğru tanının konması sağlandı. Hastaya geniş eksizyon ve sağ inguinal diseksiyon yapıldı. Histolojik incelemede geniş eksizyon yapılan deride tümör hücresi olmadığı, lenf nodu diseksiyonunda ise çıkartılan toplam 6 lenf nodunun hiçbirinde tümör olmadığı tespit edildi. Operasyondan bir yıl sonra tümör rekürrensi ve metastaz olmaksızın takip edilmektedir.

### TARTIŞMA

Malign melanomun insidansının artması ile birlikte daha nadir görülen alt tiplerinin sıklığının artması beklenir. DMM malign melanomun nadir görülen bir alt tipidir. Genellikle orta ve ileri yaşlı kişileri etkiler, ancak genç yaşta da görülebilir<sup>6</sup>. Sıklıkla baş-boyun bölgesinde görülse de, gövde ve ekstremiteler lokalizasyonları da tarif edilmiştir<sup>7,8</sup>. Klinik olarak, genellikle yavaş büyüyen nevus görünümü yada skar benzeri bir lezyon şeklindedir. Lezyon büyüklüğü birkaç milimetreden 6 cm çapa kadar değişebilir<sup>6</sup>. Desmoplastik denmesinin nedeni invaziv epitelyal tümörün aşırı fazla konnektif doku stroması ile birlikte olmasıdır. Histolojik olarak tümör, diffüz olarak yerleşmiş yada fazla miktarda kollajen fibrilleri ile fasiküllere ayrılmış pleomorfik iğsi hücrelerden oluşur. Tümör infiltratif özelliktedir. Damar

ve sinir invazyonu görülebilir. Tümörde dermal ve junctional melanosit kümeleri belirgindir. Tek tek duran junctional melanositlerde bir artış mevcuttur. Mitoitik aktivite milimetre karede 0-7 arasında olabilir. Hücre sel maturasyon yoktur. DMM' a en iyi uygulanacak tedavi geniş eksizyondur.

Dermatofibrom ise iyi huylu deri yumuşak doku tümörlerinin en sık görülenlerinden biridir. Sıklıkla orta yaşlı bayanlarda görülür. Lezyonların çoğunluğu ekstremitelerde yerleşmiştir. Genellikle lezyon 1 cm 'den küçük hiperkeratotik kırmızimsı-kahve rengi bir nodül şeklinde görülür. Histolojik olarak, dermatofibrom düzensiz sınırlı subkutan yağ dokusuna inen dermal histiositik bir lezyon şeklindedir. Tümör bazen fokal kümeleşme şeklinde olabilen silindirik işi hücre fasiküllerinden oluşur. Bu fasiküller kollajen nadiren ise miksoid bir stroma içinde yerleşmiştir. Tipik özellik ise lezyonun periferinde tekli hyalin kollajen liflerinin tümör hücreleri tarafından çevrilmesidir<sup>7</sup>. Dermatofibromun basit eksizyon ile tedavisi yeterlidir.

DMM 'u histolojik olarak taklit eden bir diğer lezyon Spitz nevüstür. Çoğunlukla çocuklarda ve gençlerde ortaya çıkar. Kızlarda daha sık görülür. Klinik olarak hızlı büyüyen pembemsi veya kırmızimsı kahve rengi bir papül olarak ortaya çıkar. En sık yanaklarda, daha az sıklıkla ekstremitelerde ve gövdede görülür. Lezyon genellikle 1 cm 'den küçük ve vasküler özelliktedir. Histolojik olarak lezyon pleomorfik işi hücrelerden oluşmuştur. Lezyonda simetri mevcuttur, sınırları keskindir. Melanositlerin epidermis içine pagetoid yayılımı yoktur, melanosit kümeleri relatif olarak benzer şekil ve büyüklüktedir ve bu kümelerin sınırları keskindir. Dermisin derinliğinde melanosit maturasyonu mevcuttur<sup>6</sup>. Lezyonun eksizyonu tedavi için yeterlidir.

Bizim sunduğumuz olguda hastanın iki yıl önceki başvurusunda ön tanı dermatofibrosarkom veya malign melanom olsa da insizyonel biyopsinin patolojik sonucu dermatofibrom olarak alınmış. Histolojik olarak lezyonda belirgin stromal kollajen varlığı olsa da kümeleşmiş junctional melanositlerin varlığı, tek tek junctional melanositlerin sayısındaki artış ve dermiste kümeleşmiş melanositlerin varlığı aklı DMM 'u daha çok getirir. Ayrıca S-100 pozitif boyanma DMM gibi bir melanositik proliferasyonu gösterir (Tablo 1)<sup>6,7</sup>. Eğer burada biyopsi insizyonel yerine eksizyonel yapılsa idi, bu saydığımız bulgulara ulaşmak daha kolay olacaktı. Ek olarak DMM 'da, histiositik lezyonların bir özelliği olan adneksal yapıların katılımı görülmez<sup>7</sup>. Spitz nevüs, ise işi hücrelerin, epitelooid hücrelerin yada bunların karışımından oluşan ayrı bir melanositik proliferasyondur. Lezyon histolojik olarak simetrik ve

keskin sınırlıdır, melanositlerin epidermise pagetoid yayılımı mevcut değildir. Histolojik incelemede junctional aktivite, gruplaşma ve pigmentasyon, belirgin nörotrofizm, sitolojik atipi ve mitotik aktivite olması Spitz nevüs tanısından uzaklaştırır. DMM, Spitz nevüsün tersine infiltratif bir patern gösterir<sup>6</sup>. Ayrıca bazı Spitz nevüs vakalarında HMB-45'in pozitif olabileceği unutulmamalıdır. DMM 'ün tüm tümörlerinde negatiftir<sup>6</sup>.

**Tablo 1:** DMM, Spitz nevüs ve dermatofibromu birbirinden ayıran belirgin özellikler

	DMM	Dermatofibrom	Spitz nevüs
Kümeleşmiş junctional melanositler	+	-	-
Adneksal katılım	-	+	-
Dermal melanosit kümeleri	+	-	+
Tek tek olan junctional melanosit artışı	+	-	-
S-100 pozitifliği	+	-	+
HMB-45 pozitifliği	-	-	+
Mitotik aktivite	+	+	-
Hücre sel maturasyon	-	+	+
infiltrasyon	+	-	-

Histolojik ve klinik olarak DMM karışabileceği diğer lezyonlar; bazal hücreli karsinom, nörofibrom, fibroksanthom, blue nevüs, epidermal inklüzyon kisti, keloid, dermatofibrosarcom, malign sinir kılıfı tümörü, piloleiomyomdur<sup>7-9</sup>.

DMM 'un doğru tanısı ancak patoloğun bu konudaki yüksek şüphesi ile birlikte klinik bilgilerin, histolojik verilerin ve immünohistokimyasal bulguların harmanlanması ile konulabilir. Bizim sunduğumuz olguda olduğu gibi DMM' un güneş görmeyen vücut bölgelerinde de olabilir. Bu nedenle klinik veriler her zaman DMM' un tanısında tek başına güvenli değildir. Histolojik olarak bir lezyonda pleomorfik işi hücreler ile birlikte stromal desmoplazi mevcut ise DMM tanısı mutlaka akılda tutulmalıdır. Eğer spesimen insizyonel olarak alındı ise eksizyonel biyopsi önerilmelidir. Doğru histolojik bulguların immünohistokimyasal sonuçlarla birleştirilmesi doğru tanıya ulaşmada en büyük yardımcıdır.

*Dr. Hüsamettin TOP*

*Trakya Üniversitesi Tıp Fakültesi*

*Plastik ve Rekonstrüktif Cerrahi ABD*

*EDİRNE*

#### KAYNAKLAR

1. Conley J, Lattes R, Orr W. Desmoplastic malignant melanoma (A rare variant of spindle-cell melanoma) Cancer 1971; 28: 914-936.
2. Beenken S, Byers R, Smith JL et al. Desmoplastic melanoma. Arch Otolaryngol Head Neck Surg 1989; 115: 374-379.
3. Anstey A, McKee P, Jones EW. Desmoplastic malignant melanoma: A clinicopathological study of 25 cases. Br J

- Dermatol 1993; 129: 359-371.
4. Payne WG, Kearney R, Wells K et al. Desmoplastic melanoma. *Am Surg* 2001; 67(10): 1004-1006.
  5. Kaneishi NK, Cockerell CJ Histological differentiation of desmoplastic melanoma from cicatrices. *Am J Dermatopathol* 1998; 20: 128-134.
  6. Chan GSW, Choy C, Ng WK, Chan KW. Desmoplastic malignant melanoma on the buttock of an 18-year-old girl. *Am J Dermatopathol* 1999; 21(2): 170-173.
  7. Harris GR, Shea CR, Horenstein MG et al. Desmoplastic (Sclerotic) nevus. An underrecognized entity that resembles dermatofibroma and desmoplastic melanoma. *Am J Surg Pathol* 1999; 23(7): 786-794.
  8. Payne WG, Kearney R, Wells K et al. Desmoplastic Melanoma. *Am Surg* 2001; 67(10): 104-106.
  9. Wharton JM, Carlson JA, Mihm MC. Desmoplastic malignant melanoma: Diagnosis of early clinical lesions. *Hum Pathol* 1999; 30(5): 537-542.