

MEME REKONSTRÜKSİYONU VE MEME DEFORMİTELERİNİN DÜZELTİLMESİNDE BECKER PROTEZ KULLANIMI

Metin GÖRGÜ, Meltem AYHAN, Ebru ÜLGER DURMUŞ, Özlem KARATAŞ SİLİSTRELİ, Cenk DEMİRDÖVER, H. Yücel ÖZTAN

İzmir Atatürk Eğitim ve Araştırma Hastanesi Plastik, Rekonstrüktif ve Estetik Cerrahi Kliniği

ÖZET

Kliniğimizde konjenital meme hipoplazisi olan dört hastada augmentasyon için, mastektomili 4 hasta ve travmatik meme deformitesi olan bir hastada meme rekonstrüksiyonu için klasik Becker tip protez kullanıldı. Becker protez hastaların tümünde subpektoral plana yerleştirildi, kas dokusu yetersiz olan iki hastada latissimus dorsi kası da transfer edildi. İnsizyonlar için, var olan skarlar ya da aksiller insizyon kullanıldı. Operasyondan, en erken üç hafta sonra başlanan serum fizyolojik (SF) enjeksiyonları haftalık aralarla uygulandı, şişirme işlemine optimal hacmin %20 fazlasına ulaşılabilecek kadar devam edildikten sonra, ortalama üç ay beklendi. Port çıkarılmadan önce protezler optimal hacmine indirildi. Minimum takip süresi bir yıl olan hastalardan 7'si problemsiz iyileşti. Bir hastaya port malpozisyonu için, bir hastaya da port tüpü kavrılması nedeni ile ek cerrahi uygulandı. Becker protez ile meme rekonstrüksiyonu ve augmentasyonunun kolay uygulanabilir, ekonomik ve sonuçlarının tatmin edici olması nedeniyle meme rekonstrüksiyonu ve augmentasyonunda iyi bir seçenek olduğu kanaatindeyiz.

Anahtar Kelimeler: Ekspander protez, Becker protez, meme rekonstrüksiyonu, meme augmentasyonu.

GİRİŞ

Hilton Becker, 1984'te, özellikle mastektomi sonrası meme rekonstrüksiyonu için ilk kalıcı doku ekspanderlerini geliştirdi¹. H. Becker, 1980'lerin sonlarında ise, meme augmentasyonunda becker ekspander kullanımını buldu². Becker protez çift lümenlidir ve iç lümeninde serum fizyolojik ile şişirilebilen bir boşluk vardır ve dış lümeni silikon jel ile doludur. Silikon jel ve serum fizyolojik hacimlerinin oranları; klasik tipte % 25 silikon, %75 serum fizyolojik, Becker 50 tipinde ise % 50 silikon, % 50 serum fizyolojiktir. Klasik Becker protez başlangıçta daha

SUMMARY

The Use of Becker Prosthesis in Breast Reconstruction and in Correction of Breast Deformities

We performed classic Becker type prosthesis for breast reconstruction in our clinic on 4 patients with congenital breast hypoplasia for augmentation, on 4 patients for postmastectomy breast reconstruction, and on one patient with traumatic breast deformity. All the Becker prostheses are placed beneath the pectoral muscle. Latissimus dorsi muscle was transferred in two patients with inadequate muscle mass. Preexisting scars or axillary lines are used for the incisions. Initial saline injection get started by the third postoperative week were and continued in weekly intervals. Inflation process continued until the 20 percent of the optimal volume was exceeded. The average time for this process was three months. The prosthesis are deflated to their optimal volumes prior to removal of the port. After a minimum one year follow-up time, seven patients had a nonproblematic course. Two patients needed extra surgical interventions, one with port malposition and the other because of kink of the port tube.

We conclude that Becker prosthesis is a good choice for breast reconstruction and augmentation when cost effectiveness, satisfying results and easy surgical technique are considered.

Key Words: Expander prosthesis, Becker prosthesis, breast reconstruction, breast augmentation.

küçük hacme sahip olduğundan daha kolay yerleştirilir ve dokulara uyguladığı gerilim azdır. Yüzde yetmiş beşlik bir şişirme oranı ekspansiyon miktarını ve ekspansiyon hacim farklarını ayarlamada seçim aralığını artırır. Geçici fazla ekspansiyon için klasik Becker tip protez daha uygundur.

Mastektomi sonrası geç dönem ve anında meme rekonstrüksiyonunda, meme kanserinin mastektomi dışında bir tedaviden sonra rekonstrüksiyonunda, herhangi bir nedenle total ya da parsiyel meme kayıplarında, "pectus excavatum," "pectus carinatum" ve Poland Sendromu gibi konjenital meme

deformitelerinde, yeterli meme dokusu ve cildi olmayanlarda hacim sağlamak için Becker protez kullanılabilir.

Bu çalışmada, pürüklü dış yüzeye sahip, klasik tip Becker protez kullanarak meme rekonstrüksiyonu ve augmentasyonu uyguladığımız dokuz olgumuzu ve tekniği sunuyoruz.

GEREÇ ve YÖNTEM

Dokuz hastanın 10 memesine klasik Becker protez ile meme rekonstrüksiyonu uygulandı. Bir olguda, her iki memede çok sayıda kist içeren memenin fibrokistik değişikliği nedeni ile subkutan mastektomi uygulandıktan sonra rekonstrüksiyon yapıldı. İki olgu konjenital unilateral meme hipoplazisi, iki olgu Poland Sendromu, üç olgu meme kanseri nedeni ile operasyon geçirmişti ve bir olguda da travmatik meme deformitesi vardı. Hastaların en genci 19 yaşında, en yaşlısı 42 yaşında olup, ortalama yaş 27,8 idi. Radikal mastektomi yapılmış olan üç olgunun radyoterapi ve kemoterapisi tamamlanmıştı.

Rekonstrüksiyonda 250-350 cc hacimler arasındaki "Becker" tip (Mentor®, siltex) protezler kullanıldı (Tablo 1). Protezler iki olguda latissimus dorsi kası transfer edilerek oluşturulan cebe yerleştirilirken, 7 olguda subpektoral plana yerleştirildi.

Becker tip protezler çift lümenlidir. İç lümen silikon bir tüp ile porta bağlıdır ve serum fizyolojik enjeksiyonu ile şişirilir. Dış lümendeki silikon jel, memenin doğal meme dokusu kıvamına yakın bir his vermesini sağlar. Şişirme portu protezden uzak subkutan bir poşa (genellikle aksilla altına) yerleştirilir. Uygun hacme ulaşıldıktan sonra port lokal anestezi altında çekilerek çıkarılır, protezin tabanındaki valfin iki yaprağı birbirine yapışarak valf kapalı konuma geçer.

İnsizyon için, var olan skarlar ya da klasik augmentasyon insizyonları kullanılır. Becker protez subglandüler olarak da yerleştirilebilmesine karşın, kas altına yerleştirmeyi tercih ediyoruz. Pektoral kas ve cilt dokusunun yeterli örtü sağlayamayacağı durumlarda, latissimus dorsi kas-deri flebi ile cilt ve kas desteği sağlanır.

Hastalarda şişirme işlemine ameliyat sonrası en erken üçüncü haftada başlandı. Haftalık aralarla her seansta orijinal hacmin ortalama %10-20'si oranında serum fizyolojik enjeksiyonu uygulandı. Protez hacminin + % 20'si kadar fazla ekspansiyon yapıldı. En az üç ay beklendikten sonra port çıkarılırken protez optimal hacmine indirildi.

Olgu 1: Kırk üç yaşında bayan hasta, Genel Cerrahi Kliniği'nde her iki memede farklı boyutlarda, multipl kistler nedeni ile subkutan mastektomi uygulanmıştı. Hastaya (Şekil 1), geç dönemde subpektoral planda iki adet 300 cc'lik kalıcı ekspander protez yerleştirildi. Postoperatif dönemi sorunsuz seyreden hastanın ekspander protezleri 360 cc hacime ulaşana dek şişirildi (5 seans) (Şekil 1), 5 ay beklendikten sonra hacim 300 cc'ye indirilerek, portlar lokal anestezi altında çıkarıldı.

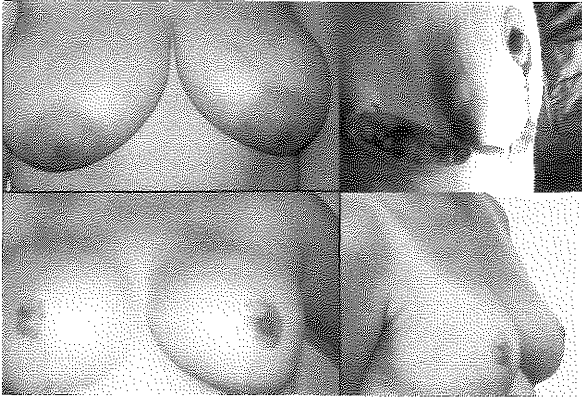
Olgu 2: Yirmi dört yaşında bayan hasta, iki yıl önce sağ memede invaziv duktal karsinom nedeniyle mastektomi uygulanmış (Şekil 2). Hastada yeterli subkutan doku ve pektoral kas dokusu bulunmamaması nedeni ile latissimus dorsi kas-deri flebi kullanıldı. Sağ latissimus dorsi kas-deri flebi subkutan tünelden geçirilerek kas dokusu proteze cep oluşturacak şekilde tabana ve pektoral kalıntılara sütüre edildikten sonra 300 cc'lik ekspander protez yerleştirildi (Şekil 2). 350 cc hacimde 6 ay beklendikten sonra, hacim 300 cc'ye indirilerek, portu çekildi. İleri dönem izlemlerinde bir sorun ile karşılaşılmadı.

BULGULAR

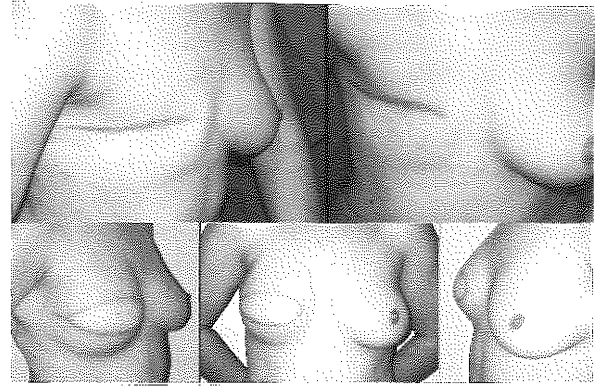
Becker protez ile tedavi edilen hastaların biri hariç hepsi problemsiz iyileşti. Poland sendromlu bir hastada ekspander malpozisyonu oldu ve ikinci bir operasyon ile düzeltildi. Bir hastada şişirme tüpünün kıvrılarak sıkışması nedeni ile enjeksiyonda serum fizyolojik geçişi bloke

Tablo 1: Becker protez ile meme rekonstrüksiyonu uyguladığımız hastalara kullanılan protezin hacmi, fazla ekspansiyon hacmi ve port çıkarıldıktan sonraki hacmi.

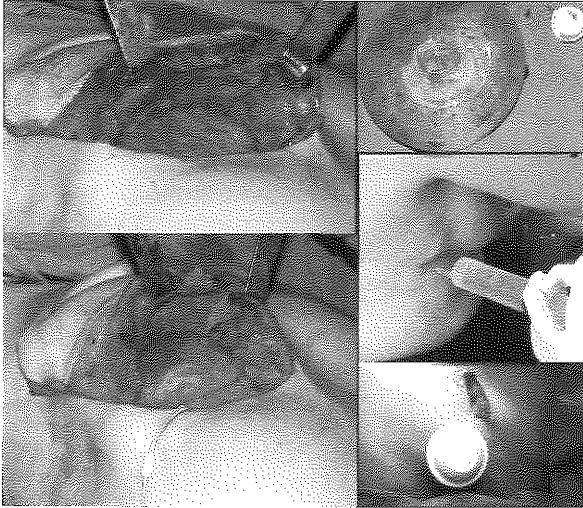
<i>Becker protez uygulanan</i>	<i>Kullanılan protez hacmi</i>	<i>Fazla ekspansiyon hacmi</i>	<i>Port çıkarıldıktan sonraki hacmi</i>
Memenin fibrokistik değişikliği (n: 1) (bilateral)	300 - 300	360	300
Unilateral meme hipoplazisi (n:2)	250 - 300	300 - 350	250 - 300
Poland sendromu (n:2)	250 - 300	300 - 360	250 - 300
Meme kanseri operasyonu sonrası meme deformitesi (n:3)	300 - 300 - 350	350 - 350 - 390	300 - 300 - 350
Travma sonrası meme deformitesi (n:1)	300	350	300



Şekil 1: Memenin bilateral fibrokistik değişikliği **Sol üst:** Preoperatif önden görünüm. **Sol alt:** Postoperatif altıncı aydaki önden görünüm **Sağ üst:** İntraoperatif yandan görünüm **Sağ alt:** Postoperatif onsekizinci aydaki yandan görünüm



Şekil 2: Latissimus dorsi kas-deri flebi ile birlikte ekspander protez uygulanması: **Sol üst:** Preoperatif yandan görünüm. **Sağ üst:** Preoperatif önden görünüm **Sol alt:** Postoperatif onikinci aydaki sağ yandan görünüm **Orta alt:** Postoperatif onikinci aydaki önden görünüm **Sağ alt:** Postoperatif onikinci aydaki sol yandan görünüm



Şekil 3: İntraoperatif görüntüler: **Sol üst:** İmplantın yerleştirileceği cep **Sol alt:** Cebe implantın yerleştirilmesi **Sağ üst:** Becker tip ekspander protez **Sağ orta:** Şişirme işlemi **Sağ alt:** Port çıkarılması

oldu, lokal anestezi altında tüp kısaltıldı ve enjeksiyonlar problemsiz olarak devam etti. Hastaların hepsi, operasyon sonuçlarını tatminkar buldular.

TARTIŞMA

Meme rekonstrüksiyonunda kullanılacak yönteme karar vermede, kalan dokuların kalınlığı ve esnekliği, pektoral kasta yeterlilik, diğer memenin büyüklüğü, donör alanların durumu ve hastanın talebi önemlidir³. Günümüzde otolog doku ile meme rekonstrüksiyonu, protez ile rekonstrüksiyondan daha çok kabul görmektedir^{4,5}. En sık kullanılan otolog doku, transvers rektus abdominis flebidir. Büyük bir operasyon

gerektirmesi, cerrahi riskin daha fazla ve skarın daha çok olması, yüksek donör alan morbiditesi ve komplikasyonlarının (kısmi flep nekrozu, yağ nekrozu, abdominal herni) nadir olmaması, bu flep için önemli dezavantajlardandır. Karın bölgesinde fazla dokusu olmayan, abdominoplasti için uygun kriterleri taşımayan, sigara içen, abdominal bölgede skarları olan, gebelik beklentisi olan, uzun süreli hospitalizasyon istemeyen hastalar için bu flep uygun bir seçenek değildir. Diğer yöntemlerden doğrudan implant konulması, ancak seçilmiş çok az sayıda hasta için tercih edilebilir. Ancak, ekspander protezin sağlayacağı avantajlara sahip değildir. Ekspander protez ile hacmi önceden çok yakın tahmin etmek gerekmez, ayrıca flebe başlangıçta herhangi bir bası söz konusu değildir. Bası dereceli olarak artar ve fazla ekspansiyon yapıp bir süre sonra planlanan hacme düşürmenin kapsül kontraktürü oranını azalttığı saptanmıştır^{2,6-8}. Üzerindeki cildin dolaşımını bozmamak için bir seansta orijinal protez hacminin üçte birinden fazlası verilmemelidir. Becker protezlerde geçici fazla ekspansiyon hacmi, yaklaşık artı % 20-30 kadardır.

İki seanslı bir operasyon ile önce ekspander konulup ekspansiyon sağlanıp daha sonra protezle yer değiştirmek benzer avantajlara sahip olsa da iki ayrı operasyonu gerektirmesi, karşı meme ile hacim farklılıkları oluşabilmesi gibi dezavantajlara sahiptir.

Becker protez ile rekonstrüksiyonun maliyeti, doku genişletici uygulamasını takiben protez yerleştirilmesinden daha fazla değildir. Ekspander ve protez maliyeti, Becker protezle yaklaşık aynıdır. Ek olarak diğer yöntemde, iki seanslı operasyon nedeni ile maliyet artmakta, hasta için ek stres, iyileşme süreci ve anestezi riski getirmektedir.

Serbest doku transferleri ile iyi sonuçlar elde edilebilmesine karşın uzun operasyon süresi, özellikli ekip gerektirmesi, uzun süreli hospitalizasyon bu tekniğin dezavantajları arasında sayılabilir.

Büyük müdahale istemeyen, karın bölgesine girişimin uygun olmadığı ve postoperatif kısa sürede günlük aktivitelerine dönmek isteyen hastalarda Becker protez iyi bir seçenektir. Hacmi ayarlanabilen kalıcı protezlerle meme rekonstrüksiyonunun avantajları arasında, diğer yöntemlerden daha kolay ve güvenli olması; operasyon ve hospitalizasyon süresinin kısa olması; donör alan morbiditesinin olmaması; çevre dokularla renk, elastisite, kalınlık ve duyulanmanın aynı olması; insizyon skarının minimal olması; hacmin ayarlanabilir olması nedeniyle diğer meme ile simetriyi sağlamanın daha kolay olması; estetik sonuçların mükemmel olması ve hasta memnuniyetinin yüksek olması sayılabilir^{3,4,6,9-11}.

Literatürde şişirme işlemi 10-12 seansta uygulayanlar olmasına karşın¹², biz 5-7 seansta tamamladık.

Ekspander protez ile meme rekonstrüksiyonu sonrası bildirilen komplikasyonlar; seroma, hematoma, sütülerin açılması, cilt nekrozu, lokalize eritem, stria, enfeksiyon, valfin fonksiyon bozukluğu (kaçırma, sızıntı), kapsüler kontraktür, ekspander malpozisyonu, rüptürü, ekspoze olup dışarı çıkması, ekspansiyonu sırasında ağrı, lokal tümör rekürrensi, romatizmal şikayetlerdir^{2-4,7,8,12,14-16}. Olgularımızdan birinde görülen malpozisyon dışında başka bir komplikasyona rastlamadık. Uygun hasta seçimi, steriliteye dikkat edilmesi, titiz çalışma önemlidir. Anında rekonstrüksiyon uygulanan olgularda komplikasyonlar daha sık gözlenmektedir⁵. Kemoterapi, diabet, radyoterapi ve sigara kullanımı erken dönem meme protezi kaybı riskini ve diğer komplikasyonların oluşum riskini artırır^{16,17}. Hasta seçimi çok iyi yapılmalıdır. Düz yüzeyle olanlara göre, pürtüklü dış yüzeyle sahip ekspanderlerin piyasaya çıkması ile kapsüler kontraktür komplikasyonu önemli ölçüde azalmıştır^{4,5}.

Genel olarak meme kanseri nedeniyle mastektomi ve meme rekonstrüksiyonu uygulanan hastalarda lokal nüks oranları %10'un altında bulunmuştur. Camilleri ve ark., "Becker tip" protez ile meme rekonstrüksiyonu uyguladıkları 120 hastanın üçünde lokal rekürrens izlemişlerdir.¹³ Literatürde farklı lokal rekürrens oranları bildirilmiştir¹⁸⁻²¹. Genel olarak kas-deri fleplerinin güvenilir oldukları ve lokal rekürrensi gizlemedikleri kabul edilir.

Sonuç olarak, pahalı olması ve yabancı bir cisim yerleştirilmesi gibi dezavantajlarına karşın, basitliği ve operasyon süresinin kısalığının yanı sıra hasta tatmininin çok yüksek olması nedeniyle seçilmiş hastalarda Becker tip protez ile rekonstrüksiyonun iyi bir seçenek olduğu kanaatindeyiz.

Dr. Metin GÖRGÜ
Mithatpaşa Cad. 58/8
Yenişehir 06420 ANKARA

KAYNAKLAR

1. Becker H: Breast reconstruction using an inflatable breast implant with detachable reservoir. *Plast Reconstr Surg* 73(4): 678, 1984.
2. Becker H. The expandable mammary implant. *Plast Reconstr Surg*. 79(4):631, 1987.
3. Gibney J. Use of a permanent tissue expander for breast reconstruction. *Plast Reconstr Surg*. 84(4):607, 1989.
4. Spear SL, Spittler CJ Breast reconstruction with implants and expanders. *Plast Reconstr Surg*. 107(1):177, 2001.
5. Spear SL, Majidian A. Immediate breast reconstruction in two stages using textured, integrated-valve tissue expanders and breast implants: a retrospective review of 171 consecutive breast reconstructions from 1989 to 1996. *Plast Reconstr Surg*. 101(1):53, 1998.
6. Becker H. The permanent tissue expander. *Clin Plast Surg*. 14(3):519, 1987.
7. Kneafsey B, Crawford DS, Khoo CT, Saad MN. Correction of developmental breast abnormalities with a permanent expander/implant. *Br J Plast Surg*. 49(5):302, 1996.
8. Jackson IT. Immediate breast reconstruction with prolonged overexpansion using the Becker permanent expander prosthesis. *Eur J Plast Surg*. 15: 79, 1992.
9. Nordstrom RE. Tissue expansion. *Tidsskr Nor Laegeforen. Review. Norwegian*. 30;112(14):1832, 1992.
10. Duskova M. Use of Becker's prosthesis in breast reconstruction. *Acta Chir Plast*. 34(4):249, 1992.
11. Bronz G, Bronz L. Mamma reconstruction with skin-expander and silicone prostheses: 15 years' experience. *Aesthetic Plast Surg*. 26(3):215, 2002.
12. Mandrekas AD, Zambacos GJ, Katsantoni PN. Immediate and delayed breast reconstruction with permanent tissue expanders. *Br J Plast Surg*. 48(8):572, 1995.
13. Radovan C. Breast reconstruction after mastectomy using the temporary expander. *Plast Reconstr Surg*. 69: 195, 1982.
14. Camilleri IG, Malata CM, Stavrianos S, McLean NR. A review of 120 Becker permanent tissue expanders in reconstruction of the breast. *Br J Plast Surg*. 49(6):346, 1996.
15. Paul MD. Primary breast reconstruction with a subpectoral silicone tissue expander. *Ann Plast Surg*. 15(5):404, 1985.
16. Disa JJ, Ad-El DD, Cohen SM, Cordeiro PG, Hidalgo DA. The premature removal of tissue expanders in breast reconstruction. *Plast Reconstr Surg*. 104(6):1662, 1999.
17. Spear SL, Onyewu C. Staged breast reconstruction with saline-filled implants in the irradiated breast: recent trends and therapeutic implications. *Plast Reconstr Surg*. 105(3):930, 2000.
18. Spiegel AJ, Butler CE. Recurrence following treatment of ductal carcinoma in situ with skin-sparing mastectomy and immediate breast reconstruction. *Plast Reconstr Surg*. 111(2):706, 2003.
19. Langstein HN, Cheng MH, Singletary SE, Robb GL, Hoy

- E, Smith TL, Kroll SS. Breast cancer recurrence after immediate reconstruction: patterns and significance. *Plast Reconstr Surg.* 111(2):712, 2003.
20. Hughes KS, Lee AK, Rofis A. Controversies in the treatment of ductal carcinoma in situ. *Surg Clin North Am.* 76(2):243, 1996.
21. Slavin SA, Love SM, Goldwyn RM: Recurrent breast cancer following immediate reconstruction with myocutaneous flaps. *Plast Reconstr Surg.* 93(6):1191, 1994.v