

BOUTONNIERE DEFORMİTE ONARIMINDA EKSTANSÖR TENOTOMİ SONUÇLARIMIZ

Muhtidin ESKİ, Serdar ÖZTÜRK, Yalçın KÜLAHÇI, Serdar DÜZGÜN, Mustafa ŞENGEZER

Gülhane Askeri Tıp Akademisi Plastik ve Rekonstrüktif Cerrahi Anabilim Dalı, Ankara, Kayseri Asker Hastanesi Plastik ve Rekonstrüktif Cerrahi Servisi

ÖZET

Boutonniere deformitesinin onarımında çok sayıda teknik tanımlanmıştır. Ekstansör tenotomi boutonniere deformite onarımında kullanılabilir önemli seçeneklerden birisidir. Boutonniere deformitesi gelişmiş ancak pasif eklemler hareketlerinde kısıtlılık olmayan 18 olguda ekstansör tenotomi tekniği kullanılarak onarım gerçekleştirildi. Operasyonlar aksiller ya da digital blok altında yapıldı. Orta falanks dorsumunda bayonet tarzı insizyonla girilip ortafalans ortasında bileşik lateral tendon triangular ligamentin hemen distalinde oblik retinakuler ligamanlar proksimalinde kesilip bırakıldı. 6 hafta süre ile splint ve ekzersiz uygulandı. Ameliyat öncesi olgularda proksimal interfalangial eklemlerde ortalama 45 derece ekstansiyon kaybı ve distal falangial eklemlerde ise 11 derece hiperekstansiyon mevcuttu. Postoperatif takip yaklaşık 15 ay olup proksimal interfalangial eklemlerde ekstansiyonunda ortalama 32 derece, distal falangial eklemlerde fleksiyonda 41 derece aktif hareket açısı kazanımı elde edildi. Ekstansör tenotomi boutonniere deformite onarımında uygulanması basit, güvenilir ve oldukça kullanışlı bir yöntemdir.

Anahtar Kelimeler: Boutonniere deformitesi, cerrahi tedavi, ekstansör tenotomi

SUMMARY

The results of the extensor tenotomy technique for the reconstruction of boutonniere deformity:

Different surgical techniques were described for the reconstruction of boutonniere deformity. Extensor tenotomy is a good surgical choice for this purpose. Eighteen consecutive patients who had boutonniere deformity with normal passive range of motion, were treated with extensor tenotomy technique. Operations were performed under axillary (No:5) or digital (No:13) nerve block. Tenotomy of lateral conjoined tendon over the midportion of the middle phalanx, distal to triangular ligament and proximal to the oblique retinacular ligament, was performed using bayonet incision over the dorsum of the middle phalanx. Immediately following the surgery splint was applied to the finger and exercise programme was initiated which was continued for 6 weeks. Patients had normal passive range of motion preoperatively with the proximal interphalangeal joints lacking 45 degrees of active extension and the distal interphalangeal joints hyperextended 11 degrees. Follow-up averaged 15 months, and patients had an average of 32 degrees of active extension at the PIP joint and 41 degrees of active flexion at the DIP joint. Extensor tenotomy of lateral conjoined tendon is simple, safe and reliable procedure for boutonniere deformity reconstruction.

Key Words: Boutonniere deformity, surgical treatment, extensor tenotomy

GİRİŞ

Boutonniere deformitesi ekstansör sistemin santral tendonunun proksimal interfalangial (PİP) eklemler seviyesinde yaralanması sonucu gelişmektedir. Yaralanma sonrası, lateral bantların parmağın palmar bölümüne yer değiştirmesi ve ekstansör mekanizmanın da proksimale kayması sonucu PİP eklemlerde fleksiyon ve distal interfalangial (DİP) eklemlerde hiperekstansiyon gelişmesi ile klasik deformite ortaya çıkar.

Eğer yaralanma hemen tedavi edilmezse dorsal santral tendon ve dorsal transvers retinakuler fibriller uzamaya devam ederken, volar transvers retinakuler

fibriller gerginleşir ve lateral bantlar PİP eklemler aksının volarına kayar. Lateral bantlar kısalarak sabit ya da rijit deformite gelişir. Oblik retinakuler ligamentlerin kalınlaşması ve kısılması ile ikincil eklemler değişiklikleri başlar. Tedavi edilmeyen olgularda, geç dönemde bozulmuş kuvvet dengesi sonucu fleksör ve ekstansör kuvvet PİP eklemler fleksiyonunda yoğunlaşır. Sadece fleksör tendonlar değil buna ek olarak volar yer değiştirmiş lateral bantlar da PİP eklemler fleksiyonuna katkıda bulunur. Tedavi edilmediği sürece PİP eklemlerde fleksiyon kuvvetine karşı koyacak güç olmadığı için deformite ilerleyici özellik gösterir.

Erken tedavi uygulanmayan olgularda kronik deformite gelişir. Bunların tedavisi ise cerrahidir. Kronik boutoniere deformite onarımında çeşitli cerrahi tedavi yöntemleri tanımlanmıştır; sekonder anatomik onarım¹⁻⁷, lateral bant tendon transferi⁸⁻¹¹, tendon grefti^{12,13} ve son olarak ekstansör tenotomi^{14,16} bu yöntemler arasında sayılabilir.

Kronik deformitenin gelişmiş olduğu, bununla birlikte pasif olarak eklem hareketlerinde kısıtlılık olmayan olgularda, Fowler'in¹⁴ romatoid artritli olgularda tanımladığı ve Dolphin'in¹⁵ ilk kez posttravmatik boutoniere deformite onarımında kullandığı ekstansör tenotomi tekniği ile cerrahi tedavi uygulandı. Bu çalışmada göreceli olarak uygulanması basit olan bu tekniğin seçilmiş olgulardaki cerrahi tedavi sonuçlarını sunmaktayız.

GEREÇ VE YÖNTEM

Mayıs 2000- Şubat 2004 tarihleri arasında kliniğimize başvuran ve boutoniere deformitesi teşhisi konan toplam 18 olguya ekstansör tenotomi operasyonu uygulandı. Hastalarda yaralanmadan cerrahi tedaviye kadar geçen süre ortalama 1.5 yıldır. Hastaların hiçbiri daha önce tedavi görmemişlerdi. Hastaların tamamı erkek ve ortalama yaşları 20.5 idi. Hastaların 6'sında 2. parmak, 4'ünde 3. parmak, 3'ünde 4. parmak ve diğer 5'inde de 5. parmakta boutoniere deformitesi mevcuttu.

Çalışmaya dahil edilen hastaların preoperatif değerlendirmelerinde PIP ve DIP eklem yapılarının normal olmasına ve pasif ekstansiyon ve fleksiyonda kısıtlılık olmamasına özen gösterildi (Stage 1)²¹. Yaralanma süresi çok eskiye dayanan sabit boutoniere deformiteli hastalar ve eklem yapısında bozukluk, pasif fleksiyon ve ekstansiyonda ciddi kısıtlılık mevcut olan diğer boutoniere deformiteli olgular bu çalışma grubuna dahil edilmedi.

Hastalara 6 hafta boyunca preoperatif splint ve egzersiz uygulandı. Bu tedaviden fayda görmeyen olgular operasyon için çalışmaya dahil edildiler. Postoperatif takiplerinde statik splint uygulandı. Operasyon öncesi ve sonrası aktif hareket açıları kaydedildi.

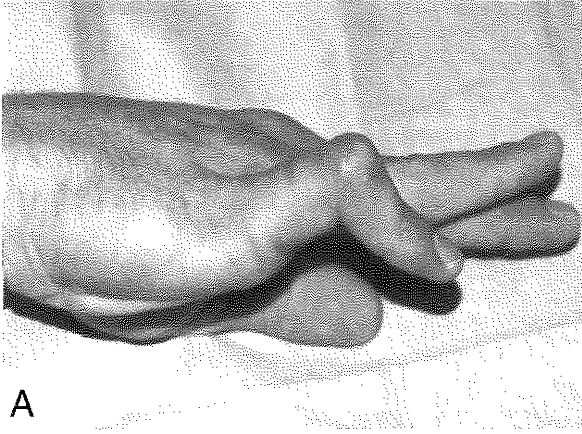
Postoperatif dönemde hastalar 15 (10-20) ay takip edildiler.

CERRAHİ TEKNİK

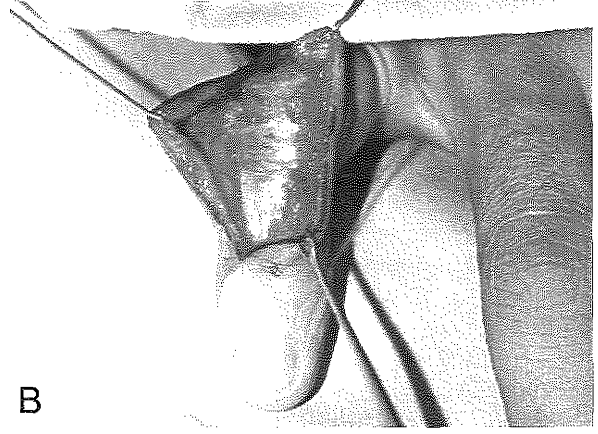
Operasyonların ilk 5 tanesi aksiller kalamı ise digital sinir anestezisi altında yapıldı. Etkili bir görüş ve temiz bir cerrahi alan sağlayabilmek için aksiller anestezi uygulanan olgularda kol turnikesi kullanılırken digital blok yapılan olgularda parmağın proksimaline eldiven parmağından hazırlanan turnike uygulandı. PIP eklem proksimalinden başlayıp DIP eklem distaline kadar uzanan bayonet şeklinde longitudinal insizyonla girilerek birleşik lateral tendon ve trianguler ligament eksplore edildi. Triangular ligamentin hemen distalinden olacak şekilde birleşik lateral tendon oblik olarak kesildi.

Tablo 1:

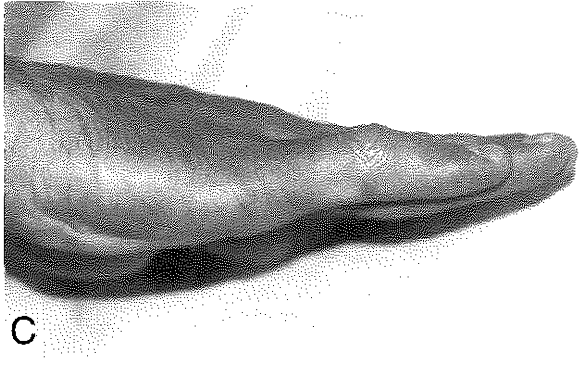
S.NO	YAŞ	PARMAK	PREOPERATİF AKTİF HAREKET AÇILARI						POSTOPERATİF AKTİF HAREKET AÇILARI					
			MP		PIP		DIP		MP		PIP		DIP	
			Eks	Flex	Eks	Flex	Eks	Flex	Eks	Flex	Eks	Flex	Eks	Flex
1	20	5	0	90	60	90	+15	0	0	90	15	100	0	45
2	21	2	+10	90	50	90	+10	0	+10	90	10	95	0	40
3	21	2	+10	90	40	90	+10	10	+10	90	0	100	0	60
4	22	2	+10	85	45	90	+15	0	+10	90	20	95	0	45
5	20	2	+10	90	45	90	+20	0	+10	90	10	100	0	40
6	21	2	+10	90	60	90	+10	0	+10	90	10	95	0	35
7	21	3	+10	90	75	80	+10	5	+10	90	25	100	5	45
8	20	5	+10	90	30	90	+5	5	+10	90	20	100	0	45
9	20	3	+10	90	45	90	+20	0	+10	90	10	100	0	40
10	21	5	+20	80	30	90	+5	5	+10	90	10	95	0	40
11	21	3	+10	90	60	80	+10	5	+10	90	20	95	0	40
12	21	5	+10	80	30	80	+10	5	+10	90	0	110	0	45
13	21	5	+10	90	30	90	+5	0	+10	90	20	100	0	40
14	20	5	+10	90	40	90	+20	0	-10	90	10	100	0	45
15	20	4	+10	90	60	90	+5	5	-10	90	30	95	0	35
16	20	4	+10	90	35	85	+10	5	+10	90	15	90	0	40
17	20	4	+10	90	30	90	+10	5	+10	90	10	90	0	35
18	21	2	+10	90	50	90	+10	0	+10	90	15	95	0	35
ORTALAMA			+10	88	45	88	11	2.7	+9	90	13	96	0	41



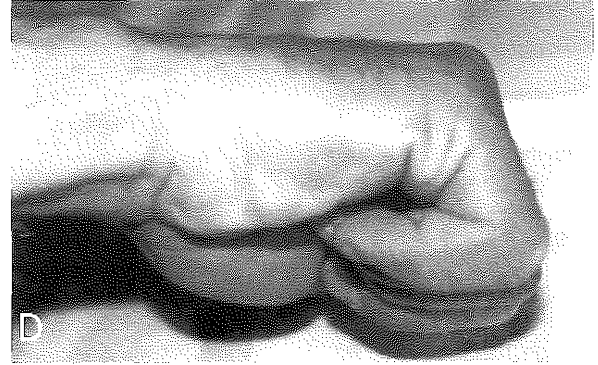A



B



C



D

Şekil 1A: (Olgu 1) Beşinci parmakta boutonniere deformitesi: PİP eklemdede 60 derece ekstansiyon kaybı varken DİP eklemdede 15 derece hiperekstansiyon izleniyor. **B:** Bayonet tarzı insizyon sonrası bileşik lateral tendon ortaya konmuş ve tenotomi uygulanmış. **C:** Operasyondan 6 ay sonra PİP ekleme ekstansiyonunda 45 derece kazanım sağlanmışken DİP eklemdede ekstansiyon tam. **D:** Operasyon sonrası 6 ncı ay: Hasta PİP eklemdede 100 derece ve DİP eklemdede 45 derece fleksiyon yapabilmekte.

(Şekil-1b,Şekil- 2b). DİP eklem nazik bir müdahale ile fleksiyon konumuna getirildi. Oblik retinakuler ligamentlere dokunulmadı. Kanama denetimi yapılarak cilt 5/0 naylon sütürler ile kapatıldı.

PİP ve DİP eklemi ekstansiyonda tutan splint uygulandı. Splint uygulamasına 1 hafta devam edildi. Hastalara pasif olarak PİP eklemdede ekstansiyon ve PİP eklem bu pozisyondayken DİP eklemdede pasif fleksiyon ve ekstansiyondan oluşan egzersiz öğretildi. Birinci hafta sonunda splint değiştirilip PİP eklemi ekstansiyonda tutan ve DİP eklem fleksiyon ve ekstansiyonuna izin veren yeni bir splint yapılarak hastalar taburcu edildi. Hastalar bu splinti 5 hafta daha kullandılar.

BULGULAR

Hastaların preoperatif ve postoperatif aktif hareket açılan değerlendirme sonuçları Tablo- 1 de gösterilmiştir. Postoperatif olarak DİP fleksiyonda 41 derece aktif hareket açısı (AHA), PİP ekstansiyonda ise ortalama 32 derece AHA kazanım elde edildi (Şekil-1, Şekil- 2).

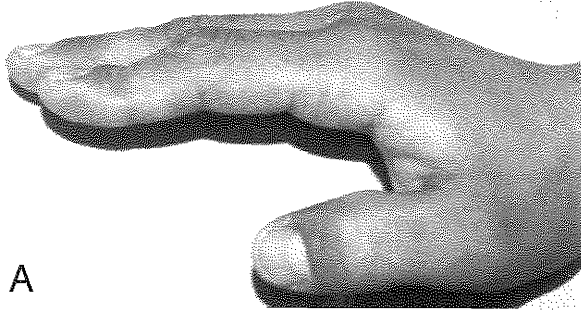
Postoperatif dönemde enfeksiyon, yara açılması gibi

erken veya anormal skar gelişimi gibi geç komplikasyonlar gelişmedi.

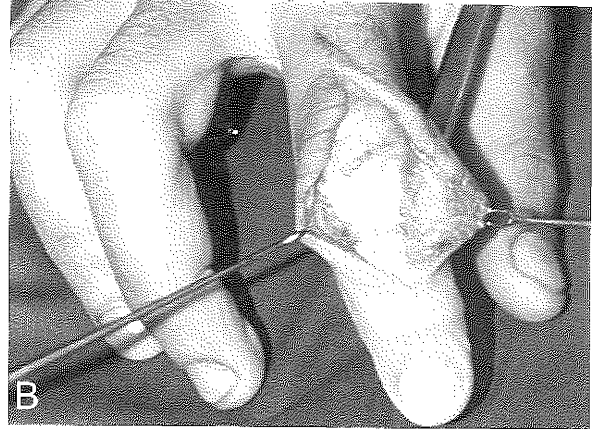
İlk splint uygulanması sonrası 6 olguda DİP eklemdede hafif fleksiyon deformitesi görüldüğü için ikinci splint DİP eklemi de tam ekstansiyona olacak şekilde hazırlanıp 5 hafta süre ile kullanıldı. Ancak hastalar splintini çıkartıp önerilen egzersizlere devam ettiler.

TARTIŞMA


Boutonniere deformitesi ekstansör sistemin santral tendonunun PİP eklem seviyesinde yaralanmasını takiben ekstansör mekanizmanın proksimale kayması ve lateral bantlarında parmağın volar bölümüne yer değiştirmesi sonrası ortaya çıkan, PİP eklemdede fleksiyon ve DİP eklemdede hiperekstansiyon ile karakterize bir deformitedir. Yaralanma hemen tedavi edilmezse zamanla deformite gelişmeye başlar ve bu da ilerleyici özellik gösterir. Bu nedenle en iyi tedavi, potansiyel problemler oluşmadan, splint kullanımı ve eksersiz programlarından oluşan deformite önleyici tedaviyi uygulamaktır²¹. Bununla birlikte posttravmatik



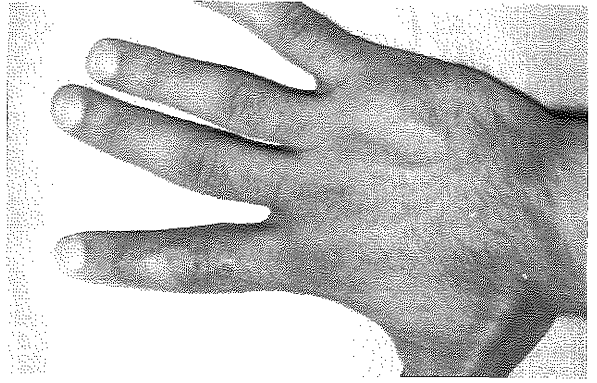
A



B



C



Şekil 2A: (Olgu 3) İkinci parmakta boutonniere deformitesi PİP eklemdede 45 derece ekstansiyon kaybı varken DİP eklemdede 10 derece hiperekstansiyon izleniyor. **B:** Orta falanks üzerinde bileşik lateral tendonda tenotomi yapıp bırakılmış. **C:** Ameliyat sonrası 3ncü ay: PİP eklemdede tam ekstansiyon yapabilirken DİP eklemdede 10 derecelik hiperekstansiyon deformitesi düzelmiş. **D:** Ameliyat sonrası insizyon hattında kabul edilebilir skar izlenmektedir.

yaralanmaların büyükçe bir kısmı gözden kaçmaktadır.¹¹

Deformiteye başka bir açıdan bakıldığında ise aslında hasta için çok ciddi bir problem yok gibidir. Bazı hastalar düşünüldüğünün aksine işin mekanik yönünden ziyade sadece kozmetik yönüyle ilgilenmektedirler²³. Ancak cerrah için aynı rahatlık söz konusu değildir.

Kronik deformitenin onarımında çok sayıda teknik ve bunların modifikasyonları tanımlanmıştır: Bunlar arasında sekonder anatomik onarım¹⁻⁷, lateral band tendon transferi⁸⁻¹¹, tendon grefti^{12,13} ve son olarak ekstansör tenotomi¹⁴⁻¹⁶ sayılabilir. Bununla birlikte hangi yöntemin en iyi sonuç verdiğini söylemek oldukça güçtür^{21,23}. Literatürde mevcut bir biyomekanik kadavra çalışmasında da çeşitli tekniklerin birbirine üstünlüğü gösterilememiştir²².

Bu çalışmada, uygulanması oldukça basit olan ekstansör tenotomi tekniğini geç dönem boutonniere deformiteli hastalarda kullanıldı. Ekstansör tenotomi tekniği ilk olarak Fowler¹⁴ tarafından tanımlanmış ve romatoid artrit sonucu gelişen boutonniere deformitesinde DIP hiperekstansiyonunun düzeltilmesi için kullanılmıştır. Bu teknik daha sonra Dolphin¹⁵ tarafından

posttravmatik boutonniere deformitesinin onarımında iki kez kullanılmıştır. Bu yöntem kullanılarak yapılan çalışmalarda başarılı sonuçlar bildirilmiştir¹⁷⁻²¹.

Ekstansör tenotomi yaparken dikkat edilmesi gereken hususlardan birisi tenotominin transvers retinakuler fibrillerin distalinde olacak şekilde orta falanksın proksimal ve orta 1/3 kısımlarının birleştiği noktada yapılması gereğidir. Bu kesi ekstansör mekanizmanın sabit noktasını distal falanktan ayırarak orta falanksın dorsal kısmında kalmasını sağlamaktadır. Bu kesi ekstansör mekanizmanın proksimale kayarak orta falanksın metafizyel seviyesinde kalmasına yol açar. Lateral bantlar²¹ göreceli olarak uzamış bu pozisyonda iyileşirler²¹. Bu durumda lateral bantların DIP eklemdede aşırı kuvvet tonunu azalırken PİP eklem proksimalinde kuvvet dağılımı artmaktadır. Bu durum da PİP eklem ekstansiyonuna katkıda bulunur. Dikkat edilmesi gereken bir diğer nokta ise kesinin oblik retinakular ligamentin proksimalinden yapılması ve bu yapının kesilmemesi gereğidir. Sağlam kalan oblik retinakular ligamentler distal falanksın ekstansiyonundan sorumludur. Kesilmeleri distal falansta ileri derecede ekstansiyon kaybına yol açar^{7,13}.

Burton özellikle stage 1 ve stage 2 olgularda konservatif tedaviye cevap vermeyen deformitelerde ilk düşünülmesi gerekenin ekstansör tenotomi tekniği olduğunu bildirmiştir²¹.

Meadows ve arkadaşları; butonnierde DİP eklem hiperekstansiyon deformitesinin, hastalar için daha büyük zorluk oluşturduğunu bildirmişlerdir²⁰. Aynı yazarlar DİP eklem fleksiyonunu geri kazandırabilmek için ekstansör tenotomi tekniğini önermişlerdir.

Butonniere deformitesine bağlı olarak ortaya çıkan DİP eklemdeki hiperekstansiyon, tutma-kavrama gücünde kayba ve küçük nesnelere tutma ve kavranması gibi bir takım özel beceriler gerektiren işlerde zorluğa yol açmaktadır. Stern de yaptığı çalışmada, ekstansör tenotominin DİP eklemden fleksiyon hareketini iyileştirdiğini ve dolayısıyla bu hareketlerde düzelmeye neden olduğunu bildirmektedir.¹⁷

Bizim olgularımızda da özellikle DİP eklem fleksiyon hareketlerinde belirgin iyileşme olurken PIP eklem hareket açısında da gözle görülür bir iyileşme sağlandı. Burada cerrahinin yanında postoperatif dönemdeki splint uygulanmasının ve egzersiz hareketlerinin çok katkısının olduğuna inanmaktayız.

Literatürde ayrıca preoperatif ve postoperatif dönemde splintlemenin önemi üzerinde oldukça sık durulmaktadır. Özellikle postoperatif dönemde uygun splintleme olmadan boutonnier deformite tedavisinde istenen sonuç alınamayacağı bildirilmektedir²¹. Massengil splintlemenin boutonnier deformitesinde köşe taşı olduğunu bildirmiştir¹⁸. Akut yaralanma devresinde splintin santral tendonun devamlılığını sağladığını, kronik devrede ise splintin PIP eklemdeki fleksiyon kontraktürünü düzelttiğini ve retinakular ligamentin uzamasını sağladığını bildirmiştir¹⁷.

Burton; boutonnier deformitesinde, özellikle stage 1, 2 deki olgularda splintleme ve egzersizin önemi üzerinde durmaktadır ve başlangıçta mutlaka splintleme ve egzersiz programlarının uygulanması gerektiğini ancak cevap alınmadığı takdirde cerrahi düşünülmesi gerektiğini ifade etmektedir²¹.

Biz de hastalarımıza operasyon öncesi splintleme ve egzersiz programı uygulayarak 6 hafta süresince takip ettik. Ancak olgularımızda ilk yaralanmadan tedavi uygulanmasına kadar geçen süre ortalama 1.5 yıldır. Bu nedenle splint programı ile başarı elde edilemedi. Hastalarımız daha erken dönemde başvurmuş olsalardı bu tedaviden fayda görebilirlerdi. Bu nedenle tüm olgulara cerrahi tedavi uygulandı. Cerrahi tedaviyi takiben splint uygulaması ve sıkı bir egzersiz programı başlatıldı. Postoperatif dönemde parmak küçük bir pansumanla kapatılarak aktif ve pasif hareket egzersizleri önerildi. Egzersizler arası PIP eklem tam ekstansiyonda olacak şekilde splint uygulandı. Bu splint uygulamasına 6 hafta devam edildi. DİP eklem ise genellikle serbest

birakıldı. 8 olguda DİP eklemde hafif fleksiyon görüldüğü için bu hastalara DİP eklem tam ekstansiyonda olacak şekilde splint uygulandı. Ancak hastalar splintini çıkartıp önerilen egzersizlere devam ettiler. Ameliyat tekniğinin seçimi deformitenin hangi aşamada olduğuna, ekstansör tendon mekanizmasındaki defektin derecesine, splint uygulamadaki başarıya ve kısalmış retinakular yapılarıdaki uzamaya bağlıdır.¹⁷

Burada sunulan olgu serisinde DİP fleksiyonda 41 derece AHA kazanım elde edilmiştir. Bu sonuçlar literatür ışığında gözden geçirildiğinde Stern'in serisindeki 45 derecelik kazanım değerlerinden düşük olmakla birlikte fonksiyonel açıdan tatmin edici bulunmuştur¹⁷. Sunulan olgulardaki PIP eklem ekstansiyon artışı değeri ise ortalama 32 derece olarak bulunmuştur. Bu değer ise Stern'in serisindeki ekstansiyon kazanım değerlerinden daha yüksek oranda olduğu izlenmiştir¹⁷.

SONUÇ

Butonier deformitesi gelişmiş ancak pasif eklem hareketlerinde kısıtlılık olmayan seçilmiş olgularda ekstansör tenotomi ameliyatı rekonstrüktif basamakta ilk öncelikli olarak düşünülebilecek oldukça basit ve güvenli bir yöntemdir.

Dr. Muhittin ESKİ

Gülhane Askeri Tıp Akademisi

Plastik, Rekonstrüktif ve Estetik Cerrahi AD

06018 Etilik, ANKARA

KAYNAKLAR

1. Kaplan EB. Anatomy, injuries and treatment of the extensor apparatus of the hand and digits. *Clinical Orthopaedics*, 13: 24, 1959.
2. Souter WA. The boutonniere deformity. A review of 101 patients with division of the central slip of the extensor expansion of the fingers. *J Bone Joint Surg*, 49B: 710, 1967.
3. Eliot RA. Injuries to the extensor mechanism of the hand. *Orthop Clin North Am*, 1: 335, 1970.
4. Pardini AG, Costa RD, Morais MS. Surgical repair of the boutonniere deformity of the fingers. *Hand*, 11: 87, 1979.
5. Curtis RM, Reid RL, Provost JM. A staged technique for the repair of the traumatic boutonniere deformity. *J Hand Surg*, 8: 167, 1983.
6. Caroli A, Zanasi S, Squarzina PB, Guerra M, Pancaldi G. Operative treatment of the post-traumatic boutonniere deformity. *J Hand Surg*, 15B: 410, 1990.
7. Ohshio I, Ogino T, Minami A, Kato H. Reconstruction of the central slip by the transverse retinacular ligament for boutonniere deformity. *J Hand Surg*, 15: 407, 1990.
8. Littler JW. Principles of reconstructive surgery of the hand. In Converse JM (ed). *Reconstructive Plastic Surgery*. Philadelphia. WB Saunders, 1630, 1964.
9. Matev I. Transposition of the lateral slips of the

- aponeurosis in treatment of long-standing boutonniere deformity of fingers. *Br J Plast Surg* 17:281,1964
10. Matev I. The boutonniere deformity. *Hand*. 1:90,1969.
 11. Terril RQ, Groves RJ. Correction of the severe nonrheumatoid chronic boutonniere deformity with a modified Matev procedure. *J Hand Surg*. 17: 874, 1992.
 12. Nichols, H. M. Repair of the extensor tendon insertions in the fingers. *J Bone Joint Surg*. 33 :836,1951.
 13. Littler JW. Digital extensor-flexor system. In Converse JM (ed). *Reconstructive Plastic Surgery*. Philadelphia. WB Saunders, 3166,1977.
 14. Fowler SB, Riordan DC. Surgical treatment of rheumatoid deformities of the hand. *J Bone Joint Surg*. 40 :1431, 1958.
 15. Dolphin JA: Extensor tenotomy for chronic boutonniere deformity of the finger. Report of two cases. *J Bone Joint Surg*, 47:161, 1965
 16. Littler JW, Eaton RG. Redistribution of forces in the correction of the boutonniere deformity. *J Bone Joint Surg*. 29: 1267,1967.
 17. Stern PJ. Extensor tenotomy: A technique for correction of posttraumatic distal interphalangeal joint hyperextension deformity. *J Hand Surg*. 14: 546, 1989.
 18. Massengill JB. The boutonniere deformity. *Hand Clin*. 8:787, 1992.
 19. Le Bellec Y, Loy S, Touam C, Alnot JY, Masmajeun E. Surgical treatment for boutonniere deformity of the fingers. Retrospective study of 47 patients. *Chir Main*. 20:362, 2001.
 20. Meadows SE, Schneider LH, Sherwyn JH. Treatment of the chronic boutonniere deformity by extensor tenotomy. *Hand Clin* 11: 441, 1995
 21. Burton RI, Melchior JA.: *Extensor tendons-Late Reconstruction*. Green DP, Hotchkiss RN and Pederson WC: *Green's Operative Hand Surgery*. New York, Churchill-Livingstone, Cilt 2, 2008, 1999.
 22. Klasson SC., Adams B.D. Biomechanical evaluation of chronic boutonniere reconstructions. *J Hand Surg*. 17: 868, 1992
 23. Sempic JC. The boutonniere injury. *J Hand Surg*. 15:393,1990.