

# TAVUK AYAĞI UZUN PARMAĞININ FLEKSÖR TENDON SİSTEMİNİN DETAYLI ANATOMİK İNCELEMESİ

Afşin UYSAL, Nezih SUNGUR, Mustafa Gürhan ULUSOY, Uğur KOÇER,  
Harun ÇÖLOĞLU, Kubilay KARALEZLİ

S.B. Ankara Eğitim ve Araştırma Hastanesi II. Plastik, Rekonstrüktif ve Estetik Cerrahi Kliniği, Ankara

## ÖZET

*DeneySEL tendon çalışmaları için tavuğun uzun ayak parmağı en uygun hayvan modeli olarak kabul edilmektedir. Bunun nedeni tüm anatomik yapıların insan tendon sistemine benzer olmasıdır. DeneySEL çalışmaların sonuçlarının klinik kullanıma fayda sağlayacak değerde olabilmeleri için modellerin standardize edilmeleri şarttır.*

*10 tavuğun 20 ayağında çalışıldı. Fleksör tendonlar, pulleyler ve vinkulalar ayrıntılı olarak incelenip fotoğraflandı.*

*Fleksör tendon sisteminde her biri tavuğun 4 falanksundan ilk üçünde bulunan 3 annuler pulley tespit edilmiştir. Vinkulalar da dikkatli disseksiyon ile çıplak gözle görülebilecek şekilde izlenmiştir.*

*Literatürde az sayıdaki çizimsel anatomik ve biyomekanik çalışmalar haricinde ayrıntılı olarak tavuk tendon sistemini fotoğraflanmış olarak açıklayan anatomik çalışma yoktur. Gerek tecrübesiz çalışmacılara kılavuz olması, gerekse anatominin iyi anlaşılıp deney sonuçlarının standardize edilebilmesi için yapıların iyi tanınması şarttır. Bu deneySEL çalışmada makroskobik olarak fleksör tendon sisteminin yapılarının ayrıntılı incelenip fotoğraflanması gerçekleştirilmiştir.*

**Anahtar Kelimeler:** Tavuk, fleksör, anatomi

## SUMMARY

*Detailed Demonstration of the Anatomy of the Flexor Tendon Apparatus of the Chicken Foot Long Digit*

*The long digit of the chicken foot has been accepted the ideal model because all the anatomical structures are identical to the human's. Standardization of the experimental models is very important for the value of the results. Understanding the anatomy of the chicken foot long digit enhances the standardization of the experimental studies on flexor tendon repairs, tendon grafts, tendon sheath studies, tendon healing and pulley systems; especially for the inexperienced researchers.*

*Twenty feet of 10 young chickens have been observed to demonstrate and photograph the flexor tendons, pulley systems and vinculas, in detail.*

*Three annular pulleys have been demonstrated around the flexor tendons and each pulley is on the each of the first three phalanges of the four. Pulleys can be identified as the thickenings of the tendon sheath macroscopically but cautious dissection is needed to prevent any injuries. The vincula system of the chicken foot long digit can be identified with bare eye if careful dissection is carried out.*

*Despite a few demonstrative anatomical and some biomechanical studies, it is not possible to find any detailed anatomical photographs of this experimental model. The anatomical landmarks of this model are easy to recognize with bare eye only if the researchers are experienced enough. Understanding the anatomy of the chicken foot helps in the standardization of the studies. This experimental study was performed to guide the inexperienced researchers, as well as the others for the standardization of the results of the studies.*

**Key Words:** Chicken, flexor, anatomy.

## GİRİŞ

Tendon onarım çalışmalarında tavuğun uzun ayak parmağı mükemmel bir hayvan modeli olarak kabul edilmektedir. İlk kez 1960'da Lindsay tarafından fleksör tendon çalışmaları için kullanılmıştır. En uygun model olarak kabul görmesinin nedeni ise uzunluğunun yeterli

olması ve insan parmağındaki tüm anatomik yapıları içermesidir<sup>1-5</sup>.

DeneySEL tendon onarım çalışmalarında standart modelin kullanılması sonuçların değerleri ve bunların insan klinik uygulamalarında faydalı olabilmeleri için şarttır. Bu standardizasyonun sağlanması için tavuk uzun

ayak parmağının anatomisinin detaylı olarak bilinmesi de çalışmacılar için büyük önem arzeder. Bu konuda anatomik, histolojik ve biyomekanik araştırmalar olmakla birlikte yayımlar az sayıdadır ve bu yayınlarda ayrıntılı sunumuna rastlanamamaktadır.

Bu yayında önceki çalışmaların karşılaştırılması ve çalışmacılara yol gösterebilmek amacı ile anatomik yapıların ayrıntılı fotoğraflarla ortaya konması amaçlanmıştır.

### GEREÇ ve YÖNTEM

6-9 aylık, 2000-2500 gram ağırlığında 10 tavukta yapılan taze kadavra çalışmalarında hayvanların 3. parmakları incelendi.

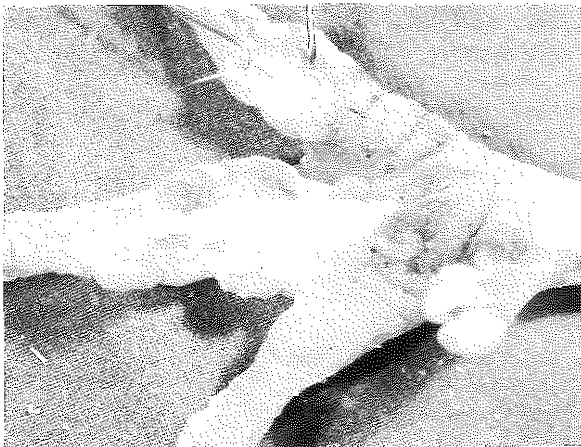Hayvanlar yüksek doz anestezi ile öldürüldükten sonra 3. parmak volar yüz ciltleri disseke edildi. Derin transvers cilt fissürleri ile bölünmüş belirgin yağ yastıkçıkları görüldü ve bunlar ayrılarak tendon kılıfları ortaya çıkarıldı. Tavuğun fleksör tendonlarını saran ince, elastik bağ dokusu membrandan oluşan ortak tendon kılıfı tüm parmak boyunca, proksimal falanks proksimalinden parmak distaline kadar açığa çıkarıldı.

Fleksör tendon sisteminin pulley ve vinkulaları ince disseksiyonlarla ortaya kondu ve ayrıntılı olarak fotoğraflandı.

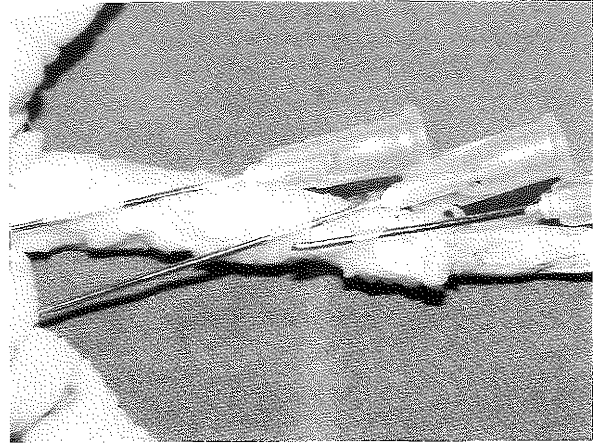
### BULGULAR

Tavuğun 3. parmağı 4 parmağının en uzunudur. 4 falanks ve 3 interfalangeal eklemi mevcuttur. En uzun falanks birinci, en kısa dördüncüdür. 4. falanksı pençe şekilli tırnaktan zor ayrılır<sup>4</sup>.

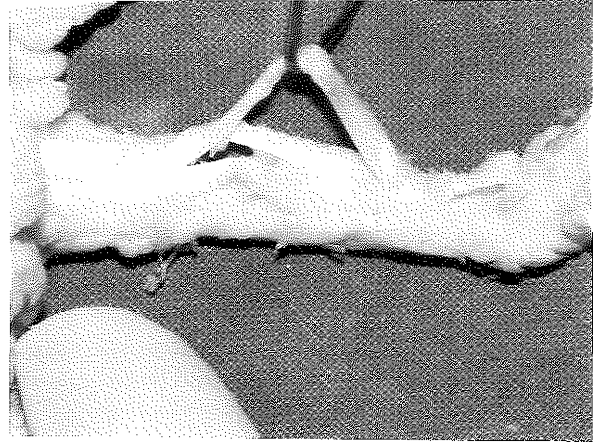
Tendon kılıflarına ulaşmak için cilt-ciltaltı dokular insize edilip disseke edildiğinde, tendon kılıflarının distal falanksın proksimaline ve eklemlerin fibröz kapsüllerine sıkıca yapışık oldukları görüldü (Şekil 1)



Şekil 1: Cilt-ciltaltı insizyonu ve tendon kılıflarına kadar disseksiyon.



Şekil 2: Dört falanksın ilk üçünde, her birinde birer tane olmak üzere 3 annular pulley.

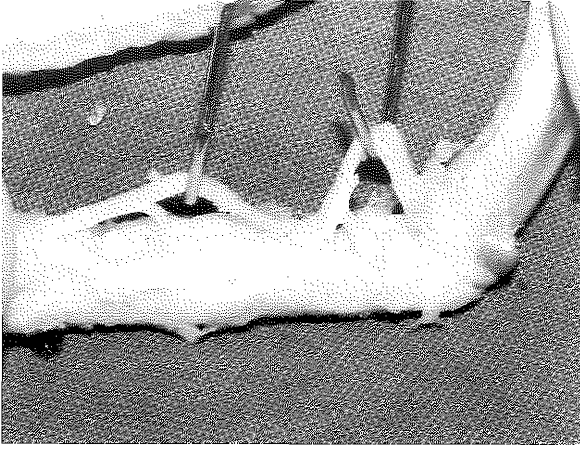


Şekil 3: Fleksör superfisiyalis (sublimis) tendonunun fleksör profundus tendonu ile çaprazlaşması ve süperfisiyel tendonun her iki slibi.

Tendon kılıflarının kalınlaşması ile oluşmuş 3 annuler pulley izlendi; her biri bir falanks üzerinde olmak üzere tavuk ayağının 4 falanksının ilk üçünde yer ahyorlardı (Şekil 2).

Tavuk fleksör sisteminin 3 tendondan oluştuğu (fleksör perforatus, fleksör superficialis (sublimis veya perforans et. perforatus), fleksör profundus) görüldü. Fleksör tendon çalışmalarında kullanılan derin fleksör tendon ve yüzeysel fleksör tendonun iki slibi çaprazlaşmaları ile birlikte ortaya kondu (Şekil 3); pratikte kullanılmayan fleksör perforatus tendonu ayrıntılı olarak disseke edilmedi. Hayvan modelinde çalışmaya uygun olan kısım, proksimal falanks ve distali araştırıldı.

Dikkatli disseksiyon ile derin fleksör tendonun vinkulaları da bulundu. Uzunlu 3. falanks volarine, kısası



**Şekil 4:** Derin fleksör tendonun vinkulaları. Uzun vinkula 3. falanksın, kısa vinkula 2. falanksın volarine dağılmakta.

2. falanks volarine uzanan vinkulaların makroskopik olarak kolay ayırıldıkları saptandı (Şekil 4).

#### TARTIŞMA

Tendon hasarı, onarımı, yapışıklıkları, greftleri ve kılıf onarımları, yapışıklıkları, pulley onarım veya rekonstrüksiyonları gibi diğer konuların deneysel araştırmaları için tavuk ayağının uzun parmağı halen en sık kullanılan ve en uygun olduğu kabul edilen modeldir. Bu çalışmaların sonuçlarının standardize edilebilmesi ve klinik uygulamalarda faydalı olabilmeleri için çalışılan segmentin standart olması çok önemlidir.

Cerrahi insizyon için parmağın volar-laterali, her iki lateral tarafta uzanan damar-sinir paketlerinin hemen üzeri en uygun bölgedir <sup>6</sup>.

İnsandakinin benzeri olan vinkula sisteminin hasarlandığı durumlarda iyileşmenin geç olacağı; hatta daha önemlisi deneklerden bir kısmında hasarlanması durumunda standardize sonuçlar elde edilemeyeceği kesindir. Tavuk derin fleksör tendonunun vinkulaları dikkatli disseksiyon ile çıplak gözle kolayca görülebilir niteliktedir. Uzun vinkula 3. falanks volarine, kısa vinkula 2. falanks volarine yapışır. Çevreleri ince, gevşek, yağlı bağ dokusu ile çevrilidir. Tendon çalışmalarında pratik fayda sağlamak amacı ile yapılan bu çalışmada makroskopik disseksiyon yapıldığından, Farkas'ın çalışmasında bahsedildiği şekilde 2 kısa vinkula tespit edilememiştir. İkisi, bunları saran aynı bağ dokusu içinde yer almaktadır <sup>4</sup>.

İlk iki falankta birer tane olmak üzere 2 annuler pulley olduğunu savunan Farkas <sup>4</sup> 'in aksine, bu çalışmada ilk 3 falanks volarinde bulunan 3 annuler pulley izlenmiştir ki bu 1990'da Telepun'un çalışmasının sonuçlarına paraleldir <sup>7</sup>. Bu pulleyler makroskopik olarak ayırıldıkları, fakat dikkatli ince disseksiyon ile

hasarsız olarak ortaya konabilecek tendon kılıf kalınlaşmalarından oluşurlar. Vinkulalar gibi, pulleylerin de gözönünde tutularak tendonun standart bir segmentinde çalışma yapılması sonuçlar için çok önemlidir. Pulleylerin hasarlanması durumunda onarımları fleksör tendonun biyomekaniğinin korunması için şarttır. Biyomekaniğin bozulması postoperatif 'hareket genişliği' nin değerlendirilmesini gerektiren deneysel modellerde hatalara yol açar, çünkü tespit edilen 3 pulleyden herhangi birinin hasarının insandakinin aynı 'yaylanma'ya neden olduğu ve sonuçların doğru değerlendirilmesini engellediği saptanmıştır <sup>1</sup>.

Bu çalışmada mikroskop ile disseksiyonun kullanılmamasının ve histolojik araştırma yapılmamasının nedeni, deneysel tendon sistemi modelinde çalışma yapmak isteyen araştırmacılara ayrıntılı makroskopik demonstrasyon sağlanmasının ve modelin standardizasyonuna katkıda bulunmanın hedeflenmiş olmasıdır.

Bu çalışmanın amacı insandaki ile yakın benzerlikler gösteren ve halen, özellikle fleksör tendon çalışmaları olmak üzere tüm tendon sistemi çalışmaları için en uygun model olarak kabul edilen tavuk fleksör tendon sisteminin incelenmesidir. Benzer çalışmalar mevcuttur, ancak çalışmacılar için önem taşıyan tüm anatomik yapıları ayrıntılı olarak gösterilmiş ve fotoğraflanmış olması, bu çalışmanın tendon sistemi üzerinde yapılan çalışmaların standardizasyonuna katkıda bulunacağı düşünülmektedir. Literatürde önceki çalışmalarda incelemelerin çizim şeklinde demonstrasyonları mevcuttur, fakat daha görsel olarak katkı sağlayan fotoğraflara rastlanamamıştır.

*Dr. Afşin UYSAL*

*Çetin Emeç Bulvarı, Ceyhan Atıf Kansu Cad.*

*11. Sok. No:8/7*

*Balgat, ANKARA*

#### KAYNAKLAR

1. Lindsay W.K., Thomson H.G.: Digital flexor tendons: an experimental study. 1. The significance of each component of the flexor mechanism in tendon healing. Brit. J. Plast. Surg., 12:289,1960
2. Ashley F.L., McConnell D.V., Polak T., Stone R.S., Marmor L.: An evaluation of the healing process in avian digital flexor tendons and grafts following the application of an artificial tendon sheath. Plast. Reconstr. Surg., 33:411, 1964
3. Craver J.M., Madden J.W., Peacock E.E, Jr.: The effect of sutures, immobilization, and tenolysis on healing of tendons: a method for measuring work of digital flexion in chicken's foot. Surgery, 64: 437,1968.
4. Farkas L.G., Thomson H.G., Martin R.: Some practical notes on the anatomy of the chicken toe for surgeon investigators. Plast. Reconstr. Surg. 54(4): 452-8, 1974.
5. Kessler I, Nissim F.: Primary repair without

- immobilization of flexor tendon division within the digital sheath. An experimental and clinical study. *Acta Orthop. Scand.*, 40: 587, 1969.
6. Koch T.: Anatomy of the chicken and domestic birds.

- Iowa State University Press, Ames, Iowa, 1973.
7. Telepan G.M., Gillespie T.E., Goldberg N.H.: Update on the anatomy of the pulley system in the chicken foot long digit. *Plast. Reconstr. Surg.* 85(4): 597-9, 1990.