

NAZAL SEPTUM PERFORASYONLARININ ONARIMINDA AÇIK RİNOPLASTİ YAKLAŞIMI

Selahattin ÖZMEN, Kenan ATABAY, Reha YAVUZER, Sühan AYHAN, Tuba GÜÇLÜ, Osman LATİFOĞLU

Gazi Üniversitesi Tıp Fakültesi, Plastik, Rekonstrüktif ve Estetik Cerrahi AD

ÖZET

Nazal septal perforasyonlar, normal burun fizyolojisinde değişiklik oluşturarak çeşitli belirtilere yol açan anatomik septum defektleridir. Olguların çoğu asemptomatik olmasına rağmen burun kanaması, kabuklanma, solumada ısıklık sesi, ağrı ve tıkanıklık başlıca belirtilerdir. Etiyolojide en sık, geçirilmiş burun cerrahisi rol oynasa da, künt burun travması, burun karıştırma, septal kanamaların koterizasyonu, aşırı nazal sprey veya kokain kullanım gibi birçok başka faktör de etkindir. Cerrahi tedavide herkesin kabul ettiği bir yöntem henüz olmasa da en iyi sonuçlar bilateral nazal mukoza ilerletme flepleri ve interpozisyonel greftlerle elde edilmiştir. Onbir hastanın nazal septal perforasyonunu açık rinoplasti insizyonu, bilateral nazal mukoza ilerletme tekniği, interpozisyonel septal lakırdak grefti ile, bir hastada ise ethmoid kemik grefti kullanarak onardık. Kullandığımız yöntemin avantaj ve dezavantajlarını tartıştık. **Anahtar Kelimeler:** Septal perforasyon, açık rinoplasti, mukozal ilerletme flebi, interpozisyonel greft

SUMMARY

Nasoseptal perforations are anatomical defects of the septum. Although most of the cases are asymptomatic, alterations in the normal physiology might lead to different symptoms including epistaxis, crusting, whistling, obstruction, pain, e.g. The most likely causative factor is former septal surgery; blunt nasal trauma, nose picking, nasal cautery, nasal spray or cocaine abuses are the other known factors. There is no consensus on a definitive method for the closure of the nasoseptal perforations. Although small or medium sized perforations are much more symptomatic they are easier to repair. The highest success rates and best long-term patient comfort was reported with the bilateral intranasal mucosal advancement flaps combined with the interpositional connective tissue graft closure. We repaired nasal septal perforations of 11 patients with open rhinoplasty approach, bilateral intranasal mucosal advancement flaps combined with interpositional septal cartilage and in one patient with ethmoid bone graft. We discussed the pearl and pitfalls of our technique. **Key Words:** Septal perforation, open rhinoplasty, mucosal advancement flaps, interpositional grafts

GİRİŞ

Çoğu septal perforasyon asemptomatiktir ve rastlantısal olarak saptanır. Posterior yerleşimli perforasyonlar genellikle çok fazla belirti vermezken, küçük ve anterior yerleşimli perforasyonlarda şikayetler daha belirgindir. Sıklıkla görülen belirtiler burun kanaması, burun mukozasında kabuklanma, tıkanıklık ve soluma sırasında ısıklık sesidir. Ayrıca postnazal akıntı, ağrı, koku almada yetersizlik, seste değişiklik ve baş ağrısı da yakınılan belirtilerdir^{1,2}.

Perforasyon etiyojisinde en önemli faktör geçirilmiş septal cerrahidir. Künt nazal travma, burun karıştırma, septal koterizasyon, alerjik rinit, nazal spreyleyin aşırı kullanılması, septal apseler, kokain alışkanlığı, vaskülitler ve septal biyopsiler etiyojide rol oynayan başlıca faktörlerdir^{1,4}.

Tedavi planlanırken hastanın belirtileri göz önünde bulundurulmalıdır. Çoğu yazar asemptomatik vakaların ameliyat edilmesine gerek olmadığını savunmaktadır³. Tedavi başlıca tıbbi ve cerrahi tedavi olarak ayrılabilir. Tıbbi tedavide çeşitli nazal irrigasyon sıvıları, yağlı kremler ve septal obturatörler kullanılır. Cerrahi tedavide ise perforasyonun tam olarak kapatılması amaçtır.

Bu çalışmada, kliniğimizde aynı cerrahi teknikle ameliyat edilmiş olan 12 hasta sunulmaktadır.

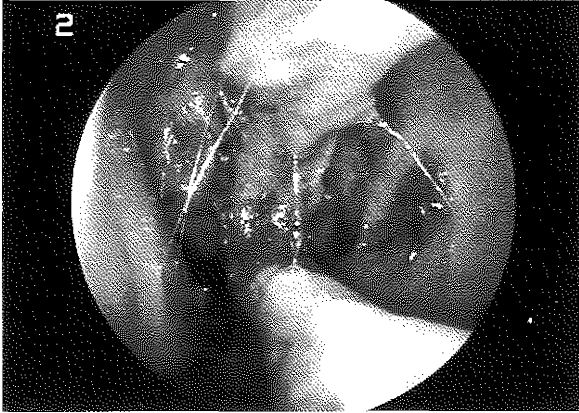
GEREÇ VE YÖNTEM

1998-2005 yılları arasında 12 hasta septal perforasyon nedeniyle kliniğimizde opere edildi. Tüm hastalarda standart açık rinoplasti tekniği kullanılarak perforasyonun onarımı ve aynı seansta rinoplasti girişimi uygulandı. Septorinoplasti yapılmış iki olguda perforasyon çaplarının küçük olması

ve osteotomi hatlarının iyi olması nedeniyle yeni osteotomiler yapılmadı. Diğer 10 hastada medial ve lateral osteotomiler ve 'outfracture' yapılarak cerrahi görüş artırıldı ve manipülasyon kolaylaştırıldı. Tüm hastalara ameliyat öncesinde nazal endoskopik inceleme yapıldı (Resim 1). Perforasyon sahasının ameliyata hazırlanması için nazal irrigasyon ve oksitetrasiklinli kremler önerildi. Belirgin inflamatuvar reaksiyonu olan hastalara antibiyotik tedavisi verildi. Perforasyon çapları intraoperatif olarak burunun bir deliğine yerleştirilen metrik şeridin diğer burun deliğinden okunması sayesinde belirlendi (Resim 2).

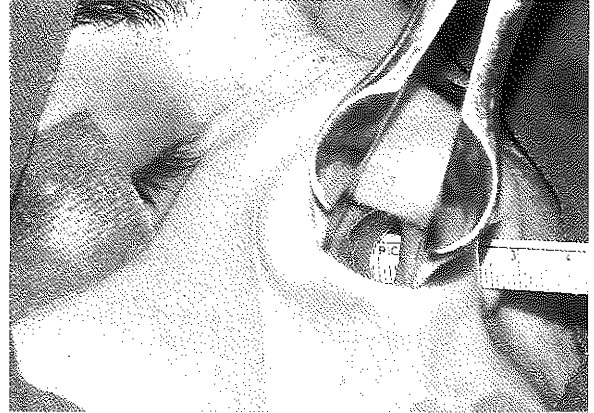Cerrahi Teknik

Tüm hastalar genel anestezi altında ameliyat edildi. Povidon iodin ile bölgesel temizliği takiben, % 2 lidokain + 1:200.000 adrenalin infiltrasyonu uygulandı. Nazal pasajlara % 4 pantokain + 1 mg adrenalin emdirilmiş tamponlar yerleştirildi. Transkolumellar step insizyonu kullanılarak yapılan açık rinoplasti tekniği ile burun sırtı iskeletize edildikten sonra, her iki alt lateral kıkırdığın medial krusları arasından küt ve keskin diseksiyonla ilerlenerek septum kaudaline ulaşıldı.

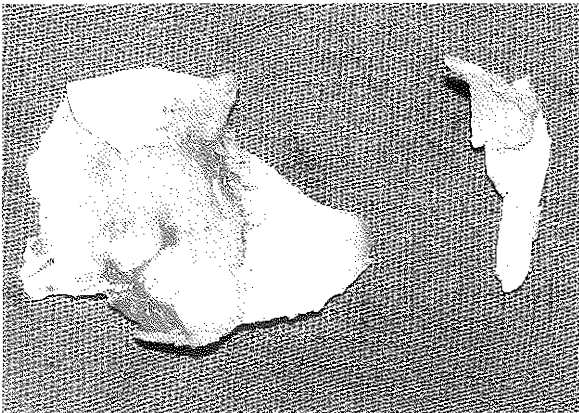


Resim 1: Nazoseptal perforasyonun endoskopik görünümü.


Septum kaudalinde bistüri ile septal mukoperikondrium her iki yanından çizildi ve bilateral mukoperikondriyal flepler perikondrium elevatörü ile dikkatli bir diseksiyonla kaldırıldı. Mukoperikondriyal ve mukoperiosteal flepler posterioara doğru mümkün olduğunca az travmatize ederek serbestleştirildi. Diseksiyon esnasında ek yırtılmalara neden olabileceğinden tüm septal mukoperikondriyal diseksiyon tamamlanmaya kadar perfore alan çevresindeki mukoza açılmadı. Mukoperikondriyal flepler tüm alanlarda kaldırıldıktan sonra perforasyonun çevresindeki mukozadaki tüm skarlı ve granülasyon dokusu içeren alanlar eksizye edilerek her iki pasaj flepleri birbirinden ayrıldı. Kıkırdak septum posterioarda kemik septumdan, üstte nazal kemikler ve üst lateral kıkırdaklardan intramukozal olarak serbestleştirilerek dışarı alındı (Resim 3a). Kıkırdak septum yeniden şekillendirilerek, elde edilen greftler 5/0 vicryl veya monocryl ile perfore olan kısma dikilerek kıkırdak defekti kapatıldı (Resim 3b). Kıkırdak septumun tama yakın yokluğunda ethmoid kemik grefti alınarak anteriora doğru yerleştirildi. Ethmoid kemik, anterior ve kaudal kenarlarından açılan deliklerden üst lateral kıkırdaklar ve anterior nazal spina bölgelerine PDS sütürlerle dikilerek tespit edildi.



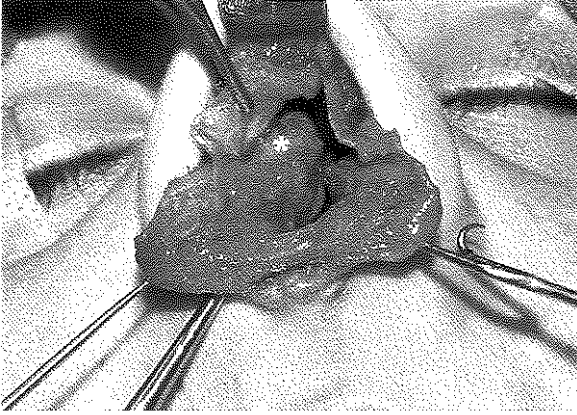
Resim 2: Operasyon sırasında perforasyon büyüklüğü bir burun deliğinden yerleştirilen milimetrik cetvelin diğer taraftan okunması ile ölçüldü.



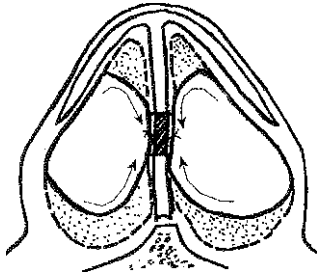
Resim 3a: Kıkırdak septum posterioarda kemik septumdan, üstte nazal kemikler ve üst lateral kıkırdaklardan intramukozal olarak serbestleştirilerek masaya alındı.



Resim 3b: Kıkırdak septum yeniden şekillendirilerek, elde edilen septal kıkırdak grefler 5/0 vicryl veya monocryl ile perfore olan kıkırdak kısmına dikilerek perfore kısım kapatıldı.



Resim 4: Sağ üst lateral kıkırdak iç yüzünden ayrılarak serbestleştirilen mukoperikondriyal flep. Penset sağ üst lateral kıkırdığı tutuyor.



Şekil 1: İntramukozal olarak septumdan ayrılan üst lateral kıkırdaklardan ve burun deliğinin tabanından mukoperikondriyal flepler bilateral olarak kaldırılarak fleplerde ek serbestleşme sağlandı. Oklar fleplerin ilerleme yönünü göstermektedir.

İntramukozal olarak septumdan ayrılan üst lateral kıkırdaklardan mukoperikondriyal flepler iki taraflı kaldırılarak fleplerde ek serbestleşme sağlandı (Resim 4, Şekil 1). Dorsal hump eksizyonunu takiben medial ve lateral osteotomiler yapılarak onarım esnasında görüş ve manipülasyon artırıldı. Perfore olan kısımda 5/0 vicryl, monocryl veya biosin ile tek tek dikişlerle arkadan öne doğru onarım yapıldı. Monocryl ve biosinin olmadığını dönemlerde kullandığımız vicryl dikiş materyalini günümüzde pek tercih etmemekteyiz. Daha iyi düğüm stabilitesi sağladığını düşündüğümüz biosin suture mevcut olduğunda ilk tercih olarak kullanılmaktadır. Üst lateral kıkırdaklardan serbestleştirilen mukoperikondriyal fleplerin kaldırılması ve hump eksizyonu ile burun dorsumunun küçülmesi genellikle septal perforasyonun gerginlik olmadan onarılabilmesini sağladı. Onarılan kıkırdak septum, perfore kısmı suture edilen mukozal fleplerin arasına yerleştirildi. Septal kıkırdak üst lateral kıkırdaklara ve anterior nazal spine civarında periost veya kemige 5/0 vicryl, monocryl veya biosin ile fikse edildi.

Standart rinoplasti girişimleri de tamamlanarak insizyonlar kapatıldı. Nazal pasajlara vazelinli-antibiyotikli tamponlar yerleştirilerek alçı ateli yapıldı. Osteotomi yapılmamışsa nazal splint 1 hafta kadar sonra alındı, osteotomi yapıldığında ise alçı ateli 1 hafta kadar daha tutulmak üzere yenilendi. Nazal tamponlar 5. gün çekildi, bu esnada kolumellar polypropylene dikişler de alındı. Bir

hafta kadar oral antibiyotik tedavisine devam edildi. Postoperatif dönemde onarım alanını nemli tutmak için hastaların oksitetrasiklin HCl'li göz kremini 1 ay kadar kullanması önerildi. Hastaların vazokonstriktif nazal spreyler kullanmaması ve burun temizliğini 1 ay kadar sümkürmeden genize doğru yapması tavsiye edildi.

BULGULAR

Hastaların 4'ü erkek ve 8'i kadındı, yaşları 28 ile 40 arasında değişiyordu (ortalama 34,1). Perforasyon boyutları 8 mm ile 3 cm arasında değişmekteydi. Hastaların ikisinde perforasyonun nedeni burun karıştırma, birinde uzun süreli nazal sprey kullanımı, diğer 9 hastada ise geçirilmiş septal cerrahi idi. Biri haricinde tüm hastalarda perforasyon tamamen kapatıldı (Başarı oranı %91,7). Tam kapatılmayan hastada burun karıştırma alışkanlığı açılmaya neden olmuştu, ama bu hastada bile kalan perforasyonun çapı sadece 5 mm idi. Hasta ek bir ameliyat ihtiyacı duymadığından tekrar ameliyat edilmedi.

TARTIŞMA

Nazal septal perforasyonların çoğu asemptomatiktir ve rastlantısal olarak saptanırlar. Bazı yazarlar asemptomatik vakaların tedavisine gerek olmadığı görüşündedir⁵. Tedavi başlıca cerrahi ve tıbbi tedavi olarak ayrılabilir. Konservatif tedavide özellikle burunda kabuklanmayı önlemek için nazal irrigasyon ve yağlı kremlerin kullanılması önerilmektedir. Silikon yapılı obturatörler bazı yazarlarca önerilse de, burun içinde yabancı cisim bulunması inflammasyon ve kabuklanmayı artırıcı bir faktör olabilir^{6,7}.

Septal perforasyonların cerrahi tedavisinde tam bir başarı sağlayan genel kabul görmüş bir teknik henüz yoktur. Önerilen birçok teknik komplike veya yetersiz kalmıştır^{8,12}. Bu nedenle en önemli basamak septal cerrahi sırasında perforasyonu önlemektir. Perforasyonların büyük bir kısmı septal cerrahiye takiben geliştiğinden, operasyon sırasında oluşan perforasyonlar fark edildiğinde onarılmalıdır, çünkü zamanla yara iyileşmesi döneminde perforasyon daha da büyüyecektir.

Cerrahi tedavide başlıca dört yöntem tanımlanmıştır²:

1. Bilateral septal mukozal flepler + interpozisyonel bağ dokusu greftleri (Başarı oranı yaklaşık %80)
2. Tek taraflı septal mukoza flepleri (interpozisyonel greft olabilir veya olmayabilir) (Başarı oranı yaklaşık %40)
3. Bilateral septal mukoza flebi, araya greft konmadan (Başarı oranı yaklaşık %35)
4. Kompozit greft veya flepler (bukkal mukoza, nazolabial flep, vb)

Perforasyonu kapatmada oral mukozal flep veya nazolabial flep kullanmanın bazı dezavantajları olabilir. Genellikle flep dolgundur ve 3 ay kadar sonra ikinci bir seansta inceltmek gerekir. Ayrıca hem mukoza hem de deri silli epitele dönemez. Nazolabial flep erkeklerde bıyık bölgesini içerirse burun içinde kil çıkması hastayı rahatsız edebilir. Bu flebin bir diğer dezavantajı, donör alanda görülebilir bir skar oluşturabilmesidir¹³. Bukkal mukozal flep pedikülüne bası nedeniyle nekroz ve flebin kaybı görülebilir. Menteşe flepler de skar bazlı olduklarından pek tercih edilmezler¹³.

Perforasyonun çevresindeki mukoza atrofik ve kırılğan olduğundan flepleri destekleyecek olan bir interpozisyonel greft operasyonun başarısını artıracaktır. Ancak greftin kanlanmasını sağlayacak tek veya çift taraflı bir flep şarttır¹⁴.

Tanımlanan teknikler içinde normal fizyolojiye en uygun olanlar intranasal flepleri kullananlardır, çünkü onarımda solunum epiteli kullanılır. Deri ve bukkal mukoza flepleri perforasyonu kapatsa dahi normal silli solunum epitel fonksiyonlarına sahip olmadığı için burunda kuruluk ve kabuklanma şikayetleri tam olarak düzelmez. Yine de 2 cm'den büyük perforasyonlarda çok az mukoza kaldığında oral mukoza veya nazolabial flepler gerekebilir.

Onarımda çevrilen fleplerin arasına bağ doku (kıkırdak, kemik, fasya veya alloderm) konması başarılı bir onarım için şarttır. Bu bağ doku bir destek kalıp görevi görür ve septal mukozal epitelizasyonu hızlandırır. Bu şekilde onarım ile 2-3 cm'ye kadar perforasyonların onarımında %90'ın üzerinde başarı bildirilmektedir^{15,18}. İnterpozisyonel greft olarak temporal fasyanın kıkırdak ve kemikten daha iyi olduğunu bildiren çalışmalar vardır². Ancak bunun için ek bir donör saha ve ameliyat alanının kullanılacağı unutulmamalıdır¹⁹.

Madde bağımlılığı sonucu oluşmuş bir perforasyonu onarıırken hastanın bağımlılıktan kurtulmuş olması şarttır, yoksa tekrar perforasyon kaçınılmazdır. Prognozla ilgili yapılan çalışmada burun kanıtırma ve koterizasyon öyküsü, sistemik vaskülit, kokain alışkanlığı olan hastalarda prognozun daha kötü olduğu saptanmıştır. Kokain bağımlılarında olduğu gibi atrofik rinit varlığında mukozanın gevrekliği nedeniyle onarım oldukça güçtür¹⁵.

Perforasyon onarımında en önemli prognostik faktörlerden biri perforasyonun çapıdır²⁰. Ama burada kraniyo-kaudal çap çok fazla önem arz etmemektedir, çünkü kullanılan fleplerin ilerleme yönü antero-posterior yöndedir. Bu nedenle antero-posterior yönde geniş olan perforasyonlar daha fazla sorun yaratır. Buna rağmen perforasyon çapı tek başına ölçüt değildir. Küçük bir burundaki küçük bir perforasyonu onarmak belirgin kemeri olan büyük bir burundaki nispeten daha büyük bir perforasyonu onarmaktan daha zordur. Büyük bir dorsal kemeri bulunan hastalar onarım için daha avantajlıdır, çünkü eşzamanlı yapılan rinoplasti ile düşürülen kemer daha fazla mukozal flep elde edebilmemizi sağlayacaktır. Ayrıca perforasyon çapı dışında septal kıkırdak miktarı da önemlidir. Kıkırdağın az olduğu bölgelerde birbirine yapışmış olan mukozal fleplerin diseksiyonu sırasında ek laserasyonlar durumun daha da kötüleşmesine neden olacaktır.

Fairbanks¹⁵, endonazal rinoplasti ile çok başarılı sonuçlar bildirmişse de son yıllarda eksternal rinoplasti önerilen yöntemdir^{19,21}. Açık rinoplasti cerrahin anterior, superior ve posterior alanlara tam hakimiyetini sağlayan geniş ve iyi bir binoküler görüş sağlar. Cerrahin iki elini kullanabilmesi ve standart rinoplastideki ekstasyonun yol açtığı distorsiyonların olmaması avantajdır. İnsizyonların yerleşimi nedeniyle anterior septal kan ve lenfatik dolaşımını daha iyi korur, ayrıca eşzamanlı rinoplastiye de olanak tanır. Eksternal rinoplasti insizyonunun dezavantajı ise medial krusların septumdan ayrılmasının burun ucu

desteğini azaltabilmesidir. Medial krusların birbirine dikilmesi gerekirse araya kıkırdak bir "strut" konması yeterli desteği sağlayabilir.

Kliniğimizde ameliyat edilen olgularda, açık rinoplastide rim insizyonu yerine alt lateral kıkırdakların kaudalinden geçen bir insizyonu tercih ettik. Rim insizyonu hem görülebilmesi hem de onarımın güç olması nedeniyle sorun yaratabilir.

Hastalarımızda, anteriorda üst lateral kıkırdakların mukozalarını ve nazal taban mukozalarını discekte ettik (Şekil 1). Tabanda mukoza diseksiyonunu, gerektiğinde alt konkaların arkasına kadar ilerleterek mukozal fleplerin gerginlik olmadan kapanmasını sağladık. Üst lateral kıkırdak mukozal fleplerinin genişçe kaldırılabilmesi, anteriordan ve tabandan kaldırılan mukozal fleplerin dikiş hattının daha tabanda olmasını sağlamakta, bu sayede nükslerin oluşma ihtimalini azaltmaktadır.

Tüm hastalarımızda mukozal fleplerin arasına interpozisyonel bir greft yerleştirmeye özen gösterdik. Bu sayede mukozal reepitelizasyon sırasında bir destek sağlamayı, ilk dönemlerde iyileşme sırasında mukozaların birbirlerine yapışmasını önleyerek olası bir fistül (perforasyon) gelişimine karşı bir bariyer oluşturmayı amaçladık. Hastalarımızda interpozisyonel olarak burun septumundan elde edilen kıkırdaklar kullanıldı, septal kıkırdaklar yetersiz olduğunda alt ve üst lateral kıkırdaklardan elde ettiğimiz greftleri kullandık. Kıkırdakların tama yakın yokluğunda ethmoid kemiğin kullanılması yeterli destek ve bariyer oluşturmaktadır. Septal kıkırdağın burun dorsumunu destekleyecek kadar yeterli olduğu ancak perforasyonu kapatmak için yeterli olmadığı durumlarda temporal fasya alternatif olabilir. Bir diğer kıkırdak veya fasya kaynağı da son yıllarda kullanımı artan kadavra kökenli kıkırdak veya fasya olabilir. Ancak uzun dönem sonuçlara ihtiyaç vardır.

Standart eksternal rinoplasti yaklaşımı dışında görüşü arttırmak için Romo ve ark^{22,23} midfasial degloving tekniğini, Karlan ve ark.²⁴ sublabial insizyonu, Kuriloff ise²⁵ modifiye açık rinoplasti tekniğini kullanmıştır. Standart açık rinoplasti tekniği kullanmak eşzamanlı olarak rinoplasti de yapılabilmesini sağladığı için bu tekniklere göre avantajlıdır.

Gollom, 1968'de arteriyel anatomiye ortaya koyduğunda fleplerin anterior ethmoidal ve sfenoplatin damarları içermesi gerektiğini bildirmiştir²⁶. Anterior ve posterior ethmoidal arterler ile sfenoplatin arterler septumun posterosuperior alanlarından, palatin arter ise foramen incisivumdan çıkar. Mukoperikondriyal flepler çevrilirken yapılacak mukozal insizyonlar dolaşımın bir miktar daha bozulmasına yol açacaktır. Bu nedenle dolaşım düşünülerek özellikle posterosuperior alanlardaki insizyonlardan kaçınılmalıdır¹³. Kullandığımız yöntemde transfiksiyon insizyonu ve perforasyonun çevresindeki mukozanın temizlenmesi dışında mukozal bir insizyon yapılmaması daha iyi bir dolaşım sağlamaktadır^{18,27}.

Enfeksiyon gelişimi fleplerin dolaşımını bozabileceğinden profilaktik antibiyotik kullanmak faydalı olacaktır¹³. Onarım sahasında görülecek katı kabuklanmalar

zorla temizlenmeye çalışılmamalı, sadece yağlı kremle kremlenmelidir¹⁹.

SONUÇ

Nazal septum perforasyonu onarımında henüz kesin bir cerrahi tedavi protokolü belirlenmemiş olmasına rağmen, eksternal rinoplasti tekniğinin kullanılması; görüş ve manipülasyon üstünlüğü sağlaması, mukoperikondriyal fleplerin dolaşımını daha iyi koruması ve aynı zamanda rinoplasti yapılmasına olanak sağlaması nedeniyle tercih edilmesi gereken tekniktir. Büyük perforasyonlarda dahi nazal tabanda flep diseksiyonunun inferior konkalara kadar yapılması ve tavanda da üst lateral kırıkta mukoperikondriyal fleplerinin kullanımı yeterli dokuyu sağlayacaktır. Ancak fleplerin dolaşımını bozacağından, mukozal fleplere gevçtme insizyonlarından kaçınılması gereklidir. Onarım sırasında interpozisyonel bir greft (kırıkta, faysa veya ethmoid kemik) kullanılması başarıyı artıracaktır.

*Yrd. Doç. Dr. Selahattin Özmen
58. sk 18/2 Emek - Çankaya
06510 Ankara*

KAYNAKLAR

- Meyer R. Nasal septal perforations must and can be closed. *Aesth Plast Surg* 1994, 18: 345
- Younger R, Blokmanis A. Nasal septal perforations. *J Otolaryngol* 1985, 14(2): 125
- Miller FF. Occurrence of nasal septal perforation with use of intranasal dexamethasone aerosol. *Ann Allergy* 1975, 34: 107
- Çoğswell LK, Goodacre TFF. The management of nasoseptal perforation. *Br J Plast Surg* 2000, 53: 117
- Tardy ME. Sublabial mucosal flap: Repair of septal perforations. *Laryngoscope* 1977, 87(2): 275
- Osma Ü, Cüreoğlu S, Akbulut N, Meriç F, Topcu I. The results of septal button insertion in the management of nasal septal perforation. *J Laryngol Otol* 1999, 113: 823
- Beckhuis GJ, Eisenstein B. Repair of nasal septal perforation with a silicone button. *Laryngoscope* 1977, 87: 635
- Garcia AS, Sulenti G, Amado MI. Septal perforations closure utilizing backwards extraction-reposition technique of the quadrangular cartilage. *J laryngol Otol* 1999, 113: 721
- Levine AL. The closure of symptomatic septal perforation. *Laryngoscope* 1980, 90: 1238
- Vuyk HD, Versluis JJ. The inferior turbinate flap for closure of septal perforations. *Clin Otolaryngol* 1988, 13: 53
- Murrell GL, Karakla DW, Messa A. Free flap repair of septal perforation. *Plast Reconstr Surg* 1998, 102(3): 818
- Hussain A, Murthy P. Modified tragal cartilage - temporoparietal and deep temporal fascia sandwich graft technique for repair of nasal septal perforations. *J laryngol Otol* 1997, 111: 435
- Ohlsen L. Closure of nasal septal perforation with a cutaneous flap and a perichondrocutaneous graft. *Ann Plast Surg* 1988, 21(3): 276
- Fairbanks DN, Chen CA. Closure of a large nasal septal perforation. *Arch Otolaryngol* 1970, 91:403
- Fairbanks DN. Closure of nasal septal perforations. *Arch Otolaryngol Head Neck Surg* 1980, 106: 509
- Gollom J. Perforation of the nasal septum, the reverse flap technique. *Arch Otolaryngol Head Neck Surg* 1968, 88: 518
- Goodman WS, Strelzow VV. The surgical closure of nasoseptal perforations. *Laryngoscope* 1982, 92: 121
- Kridel RWH, Appling D, Wright WK. Septal perforation closure utilizing the external rhinoplasty approach. *Arch Otolaryngol Head Neck Surg* 1986, 112: 168
- Kridel RWH. Septal perforation repair. *Otolaryngol Clin North Am* 1999, 32(4): 695
- Seda HJ. Closure of nasal septal perforation with composite flaps. *Laryngoscope* 1977, 87: 1942
- Armstein DP, Berke GS. Surgical consideration in the open rhinoplasty approach to closure of septal perforations. *Arch Otolaryngol Head Neck Surg* 1989, 115: 435
- Romo TR, Foster Ca, Korovin GS. Repair of nasal septal perforation utilizing the midface degloving technique. *Arch Otolaryngol Head Neck Surg* 1988, 114: 739
- Romo T, Selafani AP, Falk AN, Toffel PH. A graduated approach to the repair of nasal septal perforations. *Plast Reconstr Surg* 1999, 103(1): 66
- Karlan MS, Ossoff R, Sisson GA. A compendium of intranasal flaps. *Laryngoscope* 1982, 92: 774
- Kuriloff DB. Nasal septal perforations and nasal obstructions. *Otolaryngol Clin North Am*. 1989, 22: 333
- Gollom J. Perforation of the nasal septum. *Arch Otolaryngol* 1968, 88: 518
- Foda HMT. The one-stage rhinoplasty septal perforation repair. *J Laryngol Otol* 1999, 113: 728