

KOMPLİKASYONLU OPERE HIPOSPADİAS TEDAVİSİNDE TÜBÜLARİZE İNSİZE PLAK ÜRETROPLASTİ (TİPU) ONARIM TEKNİĞİ

Ersin ÜLKÜR, Özge ERGÜN, Bahattin ÇELİKÖZ

GATA Haydarpaşa Eğitim Hastanesi Estetik, Plastik ve Rekonstrüktif Cerrahi Kliniği

ÖZET

Tübularize insize plak üretroplastisi (TİPU), üretral plağın tüp haline getirilmesi ile yapılan hipospadias onarımıdır. Üretral plağın kullanılarak üretroplastinin gerçekleştirilmesi ve buna ek olarak yeni üretranın Dartos fasyası veya çevre cilt altı dokular ile örtülebilmesi TİPU yönteminin tercih edilmesini sağlamaktadır. Bu yöntem, primer olgular kadar sekonder olgularda da uygulanmaktadır. Nisan 2001 ve Şubat 2005 tarihleri arasında daha önce hipospadias cerrahisi geçirmiş 4 çocuk, 10 yetişkin toplam 14 olgu opere edildi. Hastalar 3 - 48 ay süre ile takip edildi. 2 hastada (%14) üretrokutanöz fistül, 3 hastada meatal stenoz (%21) gözlemlendi. Bu komplikasyonlar lokal operasyonlar ile tedavi edildi. İstenen estetik sonuçlara ulaşıldı (%86). Bu çalışmada komplikasyon oranlarının arttığı ikincil hipospadias cerrahilerinde, düşük komplikasyon oranı ile tercih ettiğimiz TİPU yöntemi ile ilgili deneyimlerimizi aktarmayı amaçladık.

Anahtar Kelimeler: Tübularize insize plak üretroplastisi, sekonder onarımlar, hipospadias

SUMMARY

Tubularized incised plate urethroplasty (TIPU) corrects hypospadias by tubularizing the urethral plate. TIPU technique is preferred because urethroplasty can be performed by using urethral plate and new urethra can be covered by Dartos fascia or subcutaneous tissue. This technique is performed in secondary cases as well as primary ones. Between April 2001 and February 2005, 14 cases who had undergone hypospadias surgery before, and 4 of which were children and 10 adult, had been operated. Patients were followed for 3-48 months. Urethracutaneous fistula (%14) in 2 patients, meatal stenosis (%21) in 3 patients were seen. These complications were treated by local operations. Desired aesthetic goals were obtained (%86). In this study we want to declare our experience on the preferred method, TIPU technique, which has low complication ratio among the secondary hypospadias surgery with high rates.

Key Words: Tubularized incised plate urethroplasty, secondary reconstruction, hypospadias

GİRİŞ

Hipospadias her 300 erkek doğumda bir görülmektedir¹. M.Ö. 100-200 arasında ilk olarak Heliodorand Antyl tarafından hipospadiasın cerrahi tedavisinin tanımlandığı Bizanslı Oribasius'un çalışmalarında belirtilmiştir². O zamandan, günümüze kadar hipospadias onarımında yüzlerce teknik tanımlanmıştır. Mathiue ve "onlay" ada flebi onarımında kozmetik sonuçları iyileştirmek için, distal üretral plağın dikey orta hat kesisi, Rich ve arkadaşları tarafından 1989 yılında yayımlanmıştır³.

Embriyonik mezenşimal doku olan kordi dokusunun üzerinin epitelile kaplanması ile oluşan üretral plak, Snodgrass tarafından çıkarmak yerine uretra onarımında kullanılmıştır^{4,5}. Snodgrass, üretral plağın esnek ve çok iyi kanlanması olan bir doku olduğunu belirterek, Tübularize İnsize Plak Üretroplastisi (TİPU) yöntemini kordisi olmayan glanular olgularda daha sonra kordili distal, ve proksimal olgularda da kullanmıştır⁶. TİPU yönteminde hipospadiak

meatusun distalinde üretral plağın tamamına uygulanan derin orta hat kesisi operasyonun en önemli aşamasıdır, plak genişletilir ve deri flebine ihtiyaç duyulmadan tüp oluşturulmasına izin verir⁷. Vertikal olarak oryante olan meatus normal sünnet edilmiş penis görünümünü sağladığı için onarımın bir başka avantajı iyi kozmetik sonuçlarıdır⁴.

Hipospadias cerrahisinde, üretral-meatusun distale kadar taşınmaması ve beraberinde fistül oluşumu gibi komplikasyonlar görülebilmektedir. Bu tür olgular, diğer cerrahi seçeneklerin kullanılmasını zora soktuğu için önemli sorunlar oluşturmaktadır. TİPU tekniği, bu olgularda bir kurtarma operasyonu olarak tercih edilecek yöntemlerden biridir. Bu çalışmada kordisi olmayan distal yerleşimli, derin üretral oluğa sahip, daha önce opere edilmiş ve komplikasyon gelişmiş hipospadias olgularının TİPU tekniği ile onarımı konusunda tecrübelerimizi değerlendirdik.

Hasta No	Yaş	Lokalizasyon	Önceki Cerrahi	Oluşturulacak Tüp Uzunluğu	Preoperatif Fistül	Dartos Fasyası	Postoperatif Fistül	Postoperatif Meatal Stenoz
1	20	Kronal	1	15 mm	+	+	-	-
2	3	Distal Penil	1	10 mm	-	+	-	-
3	20	Kronal	1	17 mm	+	+	-	+
4	7	Kronal	2	14 mm	+	+	-	-
5	21	Kronal	1	17 mm	+	+	-	-
6	20	Distal Penil	1	24 mm	-	+	-	-
7	23	Orta Penil	2	30 mm	+	-	+	+
8	8	Distal Penil	1	15 mm	-	-	+	-
9	20	Kronal	2	18 mm	+	+	-	-
10	20	Orta Penil	2	25 mm	-	+	-	+
11	24	Kronal	1	18 mm	+	+	-	-
12	20	Kronal	1	15 mm	-	+	-	-
13	6	Orta Penil	1	19 mm	+	+	-	-
14	21	Kronal	1	15 mm	-	+	-	-

Tablo 1: Hasta bulguları

GEREÇ ve YÖNTEM

Nisan 2001 ve Şubat 2005 tarihleri arasında daha önce hipospadias cerrahisi geçirmiş 14 olgu aynı teknik kullanılarak opere edildi (Şekil 1). Olguların yaşları 3-24 arasında (ortalama 16,6 yaş) değişmekteydi, 4 olgu çocuk, 10 olgu erişkin yaş grubundaydı. Çocuk yaş grubundan 1, erişkin yaş grubundan 4 olguya üçüncü operasyonu gerçekleştirildi. Tedavi öncesi Barcat[®] sınıflandırmasına göre, 11 olgu distal (8 koronal, 3 distal penil), 3 olgu orta penil hipospadias olgusuydu ve sıg uretral oluğa sahiptiler. Daha önceki onarımlar nedeni ile hastalarımızda kordi deformitesine rastlamadık. Hastaların hipospadiak meatuslarının penis ucuna olan uzaklıkları ölçülerek kaydedildi. Oluşturulan tüp uzunluğu 10-30 mm (ortalama 17,6 mm), arasında değişmekteydi. 8 hastada eski operasyonlara ait fistül mevcuttu (Tablo 1).

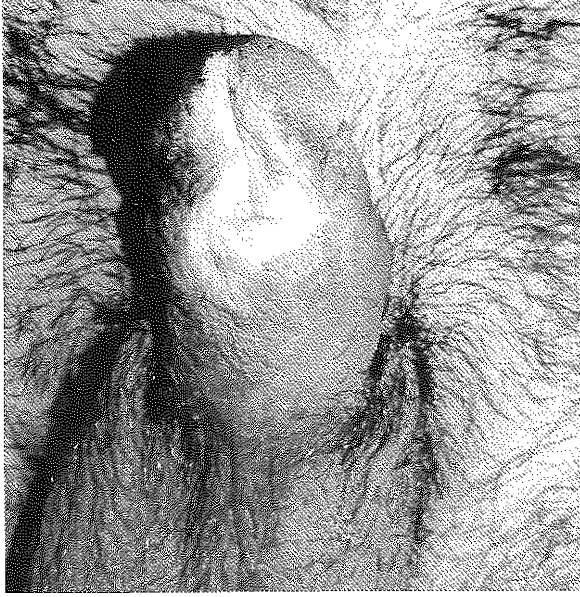
Daha önce geçirilmiş operasyonlara ait tıbbi kayıtlara 9 hastada ulaşıldı. Bunlardan 5'inde Mathieu, 4'ünde ise Duckett ada flebi yöntemi ile onarım yapıldığı belirlendi.

Cerrahi Teknik: Erişkin hastaların kendilerine, çocuk hastaların ise ebeveynlerine operasyon ile ilgili ayrıntılı açıklama yapılarak, gerekli yazılı izinler alındı. Çocuk yaş grubunda genel, erişkinlerde spinal anestezi uygulandı. Yapay ereksiyon testi ile hastalarda kordi olmadığı kanıtlandı. İnsizyon hatlarına 1:100.000 adrenalini %1 lidokain solüsyonu enjekte edildi. Penis köküne turnike uygulandı. Üretral plağın işaretlenen sınırları, penis ucunun 2-3 mm proksimalinden, hipospadiak meatusun proksimaline kadar uzatıldı. Bu iki paralel insizyon meatusun 2 mm proksimalinde U şeklinde birleştirildi. Koronal kenarın proksimalinden çepçevre insizyon yapılarak U insizyon ile birleştirildi ve penise "degloving" uygulandı (Şekil 2A). Glanular kanatlar serbestleştirilerek Byars flepleri gerilimsiz kapatılmak üzere hazırlandı. Üretrayı oluşturacak fleplerin dolaşımını bozmamak için fleplerin altı açılmadan, orta hatta gevşemeye izin vermeyen tüm fibröz dokular insize edildi. Turnike gevşetilmesinden sonra kanama kontrolü sağlandı. Üretral plak tüm uzunluğu boyunca orta hat insizyonu ile genişletildi (Şekil 3). Üretraya hastanın yaşına uygun, 10-16 F arasında silikon sonda

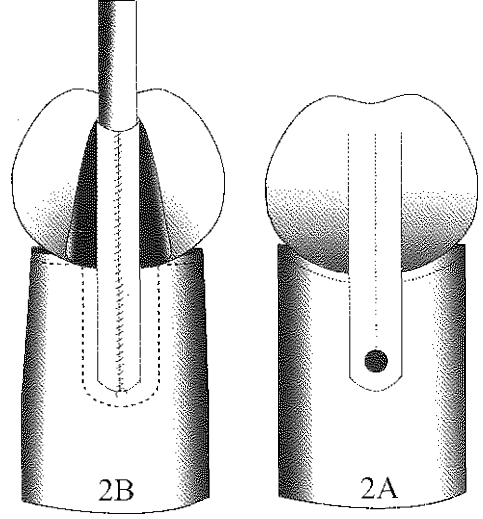
yerleştirildi. Üretra penis ucunda insizyonların yapıldığı yerden başlanarak, 5/0-6/0 polidaksanon (PDS) ile subepitelyal geçişli invert edici devamlı dikiş tekniği ile tübularize edilerek oluşturuldu (Şekil 2B). Üretral meatus kullanılacak sondanın 2 F büyüğü ile oluşturuldu. Tübularize edilerek oluşturulan yeni üretra üzerine, dartos fasya flebi veya çevre cilt altı dokular örtüldü (Şekil 4). Glanular flepler ciltaltı dikişler (4/0 veya 5/0 poliglaktin 910) ile yaklaştırıldı. Tüm cilt insizyonları çocuk hastalarda 5/0 hızlı emilebilen poliglaktin 910, erişkin hastalarda ise 5/0 propilen ile dikildi. Klorhexidin emdirilmiş gazlı bez ve sünger ile hafif baskı oluşturularak pansuman tamamlandı. Hastalara bir hafta süre ile oral 1. kuşak sefalosporin tedavisi uygulandı. Meatus bakımı yapıldı. Pansuman 3 gün sonunda değiştirildi. Silikon sonda 7. günde çekildi, meatus darlık gelişmemesi için 3 hafta süre ile uretraya aynı büyüklükte nelaton sonda ucu yerleştirildi.

BULGULAR

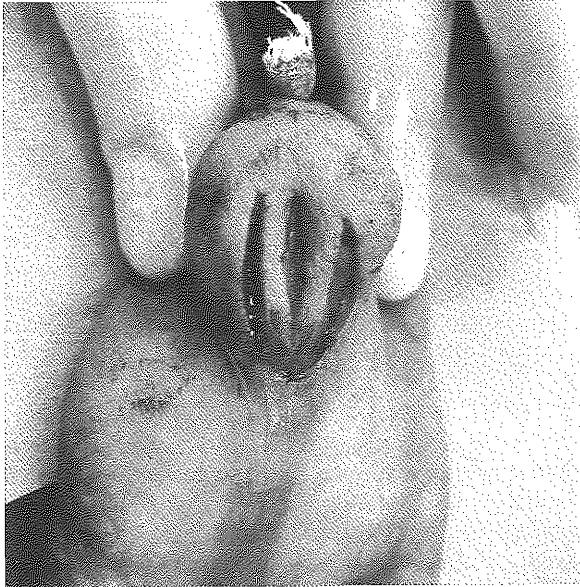
Ameliyat sonrası dönemde yara yeri enfeksiyonu, sütür açılması, gibi komplikasyonlara rastlanmadı. Olguların ikisinde glanular fleplerde ortaya çıkan yüzeysel nekrozlara pansuman tedavisi uygulandı. Hastaların 3-48 ay (ortalama 22 ay) süre ile kontrolleri yapıldı. Dartos fasyası 12 hastada kullanıldı, bu hastaların hiç birinde üretrokutanöz fistül görülmezken, çevre cilt altı dokuların kullanıldığı 2 hastada (%14) üretrokutanöz fistül görüldü. Fistüller son operasyondan 6 ay sonra lokal anestezi altında iki tabaka şeklinde başarılı şekilde onarıldı. Üretral darlık hiçbir hastada gözlenmedi. Meatal stenoz 3 hastada (%21) gözlenirken bu hastaların birinde fistül oluşumu mevcuttu (Tablo 1). Fistülü olan hastada fistül onarımı sırasında meatotomi gerçekleştirilirken diğer iki hastada basit dilatasyon uygulandı. Nelaton sonda uygulamasına bir ay süre ile devam edildi. 14 hastanın 12'sinde (%86) vertikal yarık şeklinde meatus, koni şeklinde glans oluşturulurken (Şekil 5), 2 hastada önceki cerrahilerin neden olduğu skar kontraktürü nedeni ile istenen estetik sonuçlar elde edilemedi.



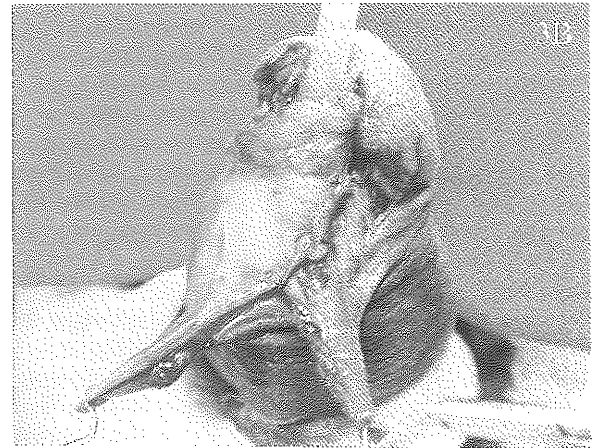
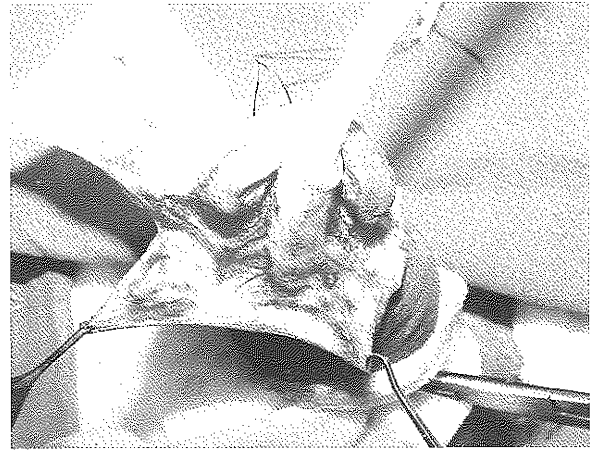Şekil 1: Öncesinde 2 defa operasyon uygulanmış hipospadias olgusunun ameliyat öncesi görünümü.



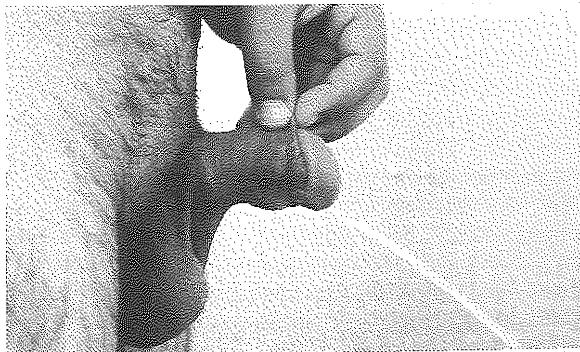
Şekil 2 A: Üretral plağın her iki tarafında penis ucundan hipospadiak meatus proksimaline uzanan U şeklinde insizyon ve kesik çizgilerle gösterilen üretral plak orta hattına uygulanan genişletme insizyonu
Şekil 2 B: Üretral plağın tübülerize edilmesi



Şekil 3: Üretral plağın insizyonu



Şekil 3A: Tübülerize edilmiş üretral plak üzerine Dartos fasyasının hazırlanması
Şekil 3B: Dartos fasyasının yeni üretranın üzerine dikilmesi.



Şekil 4: Postoperatif görünümü

TARTIŞMA:

Hatalı hipospadias cerrahisi geçirilmiş ve üretroplastinin gerekli olduğu hastalarda, üretral plak esnek ve cerrahiye uygun bir dokudan, skarlı ve cerrahi uygulamayı zorlaştıran bir dokuya kadar değişik şekillerde karşımıza çıkabilmektedir⁹. Önceki cerrahinin komplikasyonlarına rağmen amacımız iyi fonksiyon görecektir konumda yeni üretranın oluşturulması ve meatusun vertikal bir yarık görünümünde şekillendirilmesidir.

Daha önceki cerrahilerden dolayı penis derisinin yetersizliği ve azalmış kanlanması yeni bir operasyonu güçleştirebilmektedir. Bu durumda deri flepleri kullanılmadan yeni üretranın şekillendirilebilmesi yöntemin potansiyel bir avantajıdır⁹. Ayrıca fetal hipospadiak penislerde yapılan incelemeler, üretral plağın çok iyi kanlanması olduğunu göstermiştir. Bu morfolojik bulguda yöntemin başarılı olmasında bir başka nedendir¹⁰.

TİPU, primer veya sekonder hipospadias onarımlarında tercih edilecek bir yöntemdir^{11,12}. Cerrahi uygulanmış hipospadias olgularında ek deri flebi kullanılmadan sadece üretral plağın kullanılarak üretroplastinin gerçekleştirilmesi, yeni üretranın çevre cilt altı dokular ile örtülebilmesi TİPU yönteminin tercih edilmesini sağlamaktadır¹³. Ayrıca üretral plağı içeren daha önce geçirilmiş cerrahilerin de TİPU yöntemi ile ameliyat edilen olguların sonuçlarını kötü yönde etkilemediği bildirilmiştir¹⁴. Ülkemizde yayınlanan serilerde genelde daha önce ameliyat edilmiş olgular ile ilgili deneyimler aktarılmıştır ve değişik komplikasyon oranları bildirilmiştir^{15,18}.

Thiersch ve bir süre sonra Duplay, hipospadias ve epispadias onarımında U şeklinde insizyon tekniği ile penis gövdesinde, vaskülarize penis derisini tüp haline getirerek yeni üretrayı oluşturmayı 1880'lerin sonlarında gerçekleştirmişlerdir¹⁹. TİPU da bu tekniğin değişik bir şeklidir. Sekonder distal hipospadias olgularında kurtarıcı yöntemler arasında en çok tercih edilen yöntemler, TİPU, Mathieu yöntemi gibi meatus tabanlı flep ve "onlay" ada flebidir. Sekonder olgularda Mathieu yönteminde, onarılan üretranın ikinci bir yumuşak doku tabakası ile kapatılmadığı serilerde komplikasyon oranları % 24'lere ulaşmaktayken²⁰, kapatıldığı olgularda ise komplikasyon oranları azalmaktadır (% 8)²¹. Mathieu yönteminde flebin uzunluğunu 1 - 1,5 cm, büyük çocuklarda ise en fazla 2cm olmalıdır. 2 cm'den uzun flep planlamalarında flep ucundaki iskemiye bağlı meatus darlığı gelişebileceği bildirilmiştir²².

Snodgrass kordili olgularda dorsal plikasyonu önermektedir. Plikasyon ile eğriligi düzeltilmediği olgularda ise iki aşamalı operasyon ile önce kordiyi eksize ettiğini üretroplastiyi 6-8 ay sonra gerçekleştirdiğini bildirmiştir²³. Kordi deformitesinin tedavisi için önerilen dorsal plikasyon ile penis boyunda kayıp olmaktan ve ventraldeki sert, fibrotik kordi yapısı ortadan kaldırılmadığı için ventrale kıvrılma deformitesi nüks edebilmektedir. Elastik ve erektil olmayan kordi dokusunun üretra rekonstrüksiyonunda tüp olarak kullanılmasına şüphe ile bakılmaktadır²⁴. Bu nedenle kordili olgularda, yukarıda açıklanan Snodgrass'ın tarif ettiği²³ iki aşamalı üretroplastinin yanında Hinderer²⁵ tarafından uygulanması önerilen tek aşamalı vaskülarize dartos fasyasından oluşturulan saçsız fasyakutanöz ada

flebi ile penis tünelizasyon tekniği de uygulanabilir.

Sekonder hipospadias olgularında fleple yapılan onarımlarda komplikasyon oranları % 17-55 arasında değişmektedir⁹. Jayanthi ve arkadaşları değişik fleplerin kullanıldığı olgularda, ilk cerrahinin flep kanlanmasını bozması sonucu % 39 oranında komplikasyon ile karşılaştıklarını belirtmiştir²⁶. TIPU yönteminde üretral plak kolayca şekillendirilebilmekte ve komplikasyonlar daha az görülmektedir⁹.

Borer ve arkadaşlarının koronal ve subkoronal seviyeli 25 olgulu tekrarlayan üretroplastilerinde % 25 oranında fistül gelişimi rapor edilmiştir¹². Yang ise yine 25 olguda % 28 oranında fistül gelişimi olduğunu bildirmiştir¹³. Snodgrass da sekonder hipospadias onarımlarında %23 oranında fistül görüldüğünü belirterek özellikle iyi beslenen Dartos fasyasının kullanıldığı olgularda bu oranın % 6'ya kadar düştüğünü belirtmiştir. Yeni üretranın üzerine iyi kanlanması olan doku ile örtü oluşturulması başarı oranını arttırmaktadır⁹. Bizim hastalarımızda da benzer sonuçlara ulaşılması TIPU yöntemi ile birlikte Dartos fasyasının kullanılmasının önemini göstermektedir.

Glanular kanatların fazla hareketlendirilmesi sonucu ortaya çıkan ödem, iskemi ve kontraktür, üretral plağın yetersiz veya fazla insizyonu, iyileşme sürecinde meatusun tekrarlayan kabuklanma, ülser, meatus stenoz ile sonuçlanabilir²⁷. Sekonder onarımlarda meatus stenoz görülmesi ile ilgili çok değişik sonuçlar (% 0-52) bildirilmiştir^{13,14}. Olgularımızda üretral plağın insizyonunun penis distal ucuna kadar uzatılmaması tüp oluşturulmasına distalden başlanması ve yeni meatus oluşturulurken büyük sonda kullanılması ile meatus darlığı riski azaltılabilmektedir (%21). Bununla birlikte üretral plağın orta hat kesisi sonucunda skar ile birlikte darlık gelişmesi ile ilgili kaygılar vardır⁷. Bu amaçla insizyon sonrası oluşan defekte serbest greft ve prepusiyal deri uygulanmıştır^{28,29}. Gevşetme insizyonu ile açığa çıkan derialtı dokusunun, darlık ve skar olmadan tekrar epitelize olduğu tahmin edilmektedir. Dolayısı ile açık yüzeyi kapatmak için ek greft uygulanmasına ihtiyaç olmadığı fikri daha yaygın olarak desteklenmektedir⁷. İnsize edilen üretral plağa uygulanacak greftin gereksiz olduğu belirtilmiştir^{7,30}.

Özellikle komplikasyon oranlarının arttığı sekonder olgular, cerrah için zorluk çıkarmaktadır. Son dönemde tanımlanmış olsa da TIPU yöntemi, daha önce geçirilmiş cerrahilere rağmen düşük komplikasyon oranları, kısa ameliyat süresi, iyi estetik sonuçları nedeni ile iyi bir kurtarma operasyonu seçeneğidir.

Dr. Ersin ÜLKÜR
GATA Haydarpaşa Eğitim Hastanesi
Plastik ve Rekonstrüktif Cerrahi Kliniği ve Yanık Ünitesi,
34668 Üsküdar, İstanbul

KAYNAKLAR

- Horton CE, Sr, Horton CE, Jr., Devine CJ., Jr. Hypospadias, epispadias and extrophy of the bladder. In J. Sherrell, R. W. Aston, C. H. M. Beasley, et al. (Eds.), Grabb and Smith's Plastic Surgery, 5th Ed. Philadelphia: Lippincott-Raven. Pp. 1101, 1997.
- Hodgson NB, History of Hypospadias Repair. Ehrlich RM, Alter GJ. (Eds.), Reconstructive and Plastic Surgery of the External Genitalia- Adult and Pediatric. W. B. Saunders Company. Pp. 13-17, 1999.
- Rich MA, Keating MA, Synder HM.: Hinging the urethral plate in hypospadias meatoplasty. J Urol, 142; 1551, 1989.
- Snodgrass W. Tubularized, incised plate urethroplasty for distal hypospadias. J. Urol. 151; 464, 1994.
- Snodgrass W, Koyle M, Manzoni G, Horowitz R, Caldomone, A. and Ehrlich R: Tubularized, incised plate hypospadias repair: results of a multicenter experience. J. Urol., 156; 836, 1996.
- Snodgrass W, Koyle M, Manzoni G, Horowitz R, Caldomone A. and Ehrlich R: Tubularized, incised plate hypospadias repair for proximal hypospadias. J. Urol., 159; 2129, 1998.
- Snodgrass W.: Does tubularized, incised plate hypospadias repair create neourethral strictures?. J. Urol., 162: 1159, 1999.
- Barcat J. Current concepts of treatment. In: Plastic and Reconstructive Surgery of the Genital Area. Edited by C. E. Horton. Boston: Little, Brown, p 249, 1973.
- Nguyen MT, Snodgrass W. Tubularized, incised plate hypospadias reoperation. J Urol, 171; 2404, 2004.
- Baskin L S, Erol A, Ying WL. and Cunha GR.: Anatomic studies of hypospadias. J. Urol., 160; 1108, 1998.
- Retik AB, Borer JG.: Primary and reoperative hypospadias repair with the Snodgrass technique. World J Urol, 16; 186, 1998
- Borer JG, Bauer SB, Peters CA.: Tubularized incised plate urethroplasty: expanded use in primary and repeat surgery for hypospadias. J Urol, 165; 581, 2001
- Yang SS, Chen SC, Hsieh CH, Chen YT.: Reoperative Snodgrass procedure. J. Urol, 166; 2342, 2001.
- Snodgrass W, Lorenzo A. Tubularized, incised plate urethroplasty for hypospadias reoperation. BJU Int, 89; 98, 2002.
- Dayanç M, Göktaş S, Gökalp A, Yıldırım İ, Topçu A, Peker AF.: Distal hipospadias onarımında tubulerize insize edilmiş plak üretroplastisi. Türk Üroloji Dergisi, 24; 283, 1998.
- Saçak V, Mimaroglu UŞ, Ünlüer E, Süner B.: Distal hipospadias hastalarında TIPU. Türk Üroloji Dergisi, 25; 240, 1999.
- Ünlüer E, Tokuç R, Toktaş G, Saçak V, Murat C, Yüzay A.: Distal hipospadias hastalarında TIPU (Tubularized incised plate urethroplasty). Üroloji Bulteni, 9; 26, 1998.
- Seyhan T, Şahin C.: Distal hipospadias onarımlarında TIPU (Tubularize insize plat üretroplastisi: Snodgrass) Yöntemi Sonuçlarımız: 5 yıllık deneyim. Türk Plast Reconstr Est Cer Derg, 13; 14, 2005.
- Zaonts MR. Thiersch-Duplay Procedure In Ehrlich RM, Alter GJ. Reconstructive and Plastic Surgery of the External Genitalia, Adult and Pediatric. W.B. Saunders Company. Pp: 48-53, 1999.
- Emir L, Erol D, Kuyumcuoğlu U, Germiyanoglu C. Which procedure should be choosen as a salvage operation in anterior hypospadias cases, meatal based or onlay island flap? A comperative study. Pediatr Surg Int 20; 460, 2004.
- Hayashi Y, Sasaki S, Kojima Y, Maruyama T, Tozawa K, Mizuno K, Kohri K. Primary and salvage urethroplasty using Mathieu meatal-based flip flap technique for distal hypospadias. Int J Urol 8: 10, 2001.
- Robinowitz Rç Outpatient catheterless modified Mathieu hypospadias repair. J Urol. 138: 1074, 1987.
- Snodgrass, W.T. The urethral plate. In Proceeding of the Hypospadias '02 John W. Duckett International Memorial Workshop on Hypospadias, Istanbul, April 7-9, 2002. Pp.65-73.
- Baran CN, Tiftikçioğlu YO, Özdemir R, Baran NK. What is New in the Treatment of Hypospadias? Plast Reconstr Surg 113:743, 2004.
- Hinderer UT. Functional and Acsthetic Results in Hypospadias Repair with Hinderer's Techniques. Acsth. Plast. Surg. 24:323, 2000
- Jayanthi VR, McLourie GA, Khoury AE, Churchill B.M.: Can previously relocated penile skin be successfully used for salvage hypospadias repair? J Urol, 152; 740, 1994.
- Singh RB, Pavithran NM. Lessons learnt from Snodgrass tip üretroplasty: a study of 75 cases. Pediatr Surg Int. 20; 204, 2004.
- Ehrlich R, Alter G. Snodgrass repair with skin graft. SPU Newslett., July 12, 1995.
- Kolon TF, Gonzales ET.Jr. Dorsal inlay graft for hypospadias repair. J. Urol. Part 2, 159: 41, abstract 149, 1998.
- Holland AJA, Smith GHII. Effect of the depth and width of the urethral plate on Tubularized Incised Plate Urethroplasty. J Urol. 164; 489, 2000.