

# GÖĞÜS ve KARIN ÖN DUVARI REKONSTRÜKSİYONLARINDA TORAKOEPİGASTRİK FLEP DENEYİMLERİMİZ

Nilgün Markal Ertaş\*, Serdar Yüce\*, Berkant Özpolat\*\*, Selim Çelebioğlu\*

\*SB Ankara Dışkapı Eğitim ve Araştırma Hastanesi, Plastik ve Rekonstrüktif Cerrahi Kliniği, ANKARA.

\*\*SB Ankara Dışkapı Eğitim ve Araştırma Hastanesi, Göğüs ve Kalp Damar Cerrahisi Kliniği, ANKARA.

## ÖZET

Göğüs ve karın ön duvarlarına ait doku eksiklikleri sıklıkla travma ve tümör rezeksiyomuna bağlı olarak oluşur. Bunlardan başka etyolojik etken olarak konjenital defektler, enfeksiyon ve radyasyon nekrozu sayılabilir. Genellikle göğüs ve karın ön duvarı rekonstrüksiyonlarında bölgesel kas ve kas-deri flepleri tercih edilir. Ancak özel bazı durumlarda mikrovasküler serbest doku aktarımları da kullanılabilir. Torakoepigastrik flep hem göğüs ön duvarı hem de karın ön duvarı eksikliklerinin tedavisinde sıklıkla kullanılan ancak alternatif olabilecek fasyokutan bir fleptir.

Kliniğimizde toplam 7 hastaya torakoepigastrik flep uygulandı. Beş hastada primer patoloji lokal olarak ilerlemiş meme tümörü olup 1 hastada travmaya bağlı ekspoze iliak kemik ve 1 hastada insizyonel fıtık onarımı sonrası karın ön duvarı defekti idi. Torakoepigastrik fleplerin 2'si rotasyon arkını arttırmak amacı ile rektus abdominis kas-deri flebine çevrilerek kullanıldı. İki hastada erken dönemde ameliyat komplikasyonu ile karşılaşılmadı. Bir hastada geç dönemde gelişen osteomyelit sebebi ile kemik debridmanı yapıldı. Bir hastada flep distalinde geç dönemde hiperemi ve endürasyon gelişti. Biyopsi sonucu yabancı cisim reaksiyonu olarak rapor edildi. Bu hastada yabancı cisim reaksiyonunun kosta defekti rekonstrüksiyonu için yerleştirilen polimetil metakrilata karşı geliştiği düşünülerek implant çıkarıldı. Bu hastanın flebi ile ilgili herhangi bir şikayeti olmadı. Bir hasta lokal olarak ilerlemiş meme tümörünün metastazı sebebi ile kaybedildi. Bunların dışında hiçbir hastada geç dönemde flepleri ile ilgili komplikasyon ile karşılaşılmadı.

Torakoepigastrik flep ön aksilları kıvrımdan iliak kemik kenarına kadar çok geniş bir rotasyon arkına sahip olması sebebi ile hem göğüs ön duvarı hem de karın ön duvarı defektlerini örtülebilir. Flep planlanması ve uygulaması çok kolay olup, genel olarak ameliyat sonrası komplikasyon riski düşüktür. Donör saha morbiditesi minimaldir. Torakoepigastrik flebin yukarıda sayılan özellikleri sebebi ile göğüs ve karın ön duvarı rekonstrüksiyonunda sıklıkla kullanılan bölgesel kas ve kas-deri fleplerine iyi bir alternatif olabileceği açıktır. **Anahtar Kelimeler:** Karın duvarı defekti, göğüs duvarı defekti, torakoepigastrik flep.

## SUMMARY

Thoracic and abdominal anterior wall defects usually occur due to trauma and tumor resection. Other etiologic factors may be congenital defects, infection and radiation necrosis.

Regional muscle and musculocutaneous flaps are generally preferred for thoracic and abdominal wall reconstructions. However in specific conditions, microvascular free tissue transfers may also be used. Thoracoepigastric flap, which is not frequently used in the treatment of either thoracic or abdominal wall reconstructions, may be an alternate fasciocutaneous flap.

We have performed 7 thoracoepigastric flaps in our clinic. The primary pathology in 5 of the patients was locally advanced breast carcinoma. One patient had exposed iliac bone due to trauma and 1 patient had abdominal wall defect following incisional hernia repair. Two of the thoracoepigastric flaps were converted to rectus abdominis myocutaneous flaps to increase the rotation arc. We did not experience any early postoperative complications in any of the patients. Bone debridement was performed in 1 patient with osteomyelitis in the late postoperative period. Hyperemia and induration in the distal flap area developed in 1 patient in the late postoperative period. Biopsy result was reported as foreign body reaction. Since foreign body reaction was thought to be due to the polymethyl methacrylate which was placed to reconstruct costal defect, the implant was removed. This patient did not have any problem with her flap. One patient was lost due to the metastasis of her locally advanced breast carcinoma. We did not experience any other late postoperative complication associated with the flaps.

Thoracoepigastric flap may resurface any defect of either thoracic or abdominal wall since it has a very wide arc of rotation that is from anterior axillary fold to iliac bone crest.

Flap planning and procedure is easy whereas postoperative complication risk is low. Donor site morbidity is minimal. Due to the above-mentioned properties of thoracoepigastric flap, it is obvious that it can be an alternate to the generally used regional muscle and musculocutaneous flaps in the treatment of thoracic and abdominal wall reconstructions.

**Key Words:** Abdominal wall defect, thoracic wall defect, thoracoepigastric flap.

## GİRİŞ

Göğüs ve karın ön duvarının rekonstrüksiyon gerektiren defektleri genellikle travma, tümör rezeksiyonu, enfeksiyon, radyonekroz ve konjenital defektlere bağlı olarak gelişir<sup>1</sup>. Genel olarak günümüzde hem göğüs hem de karın duvarı defektlerinin tedavisinde bölgesel pediküllü kas ve kas-deri flepleri tercih edilmektedir. Göğüs duvarı için en sıklıkla tercih edilen kas veya kas-deri flepleri pektoralis major, latissimus dorsi, serratus anterior ve rektus abdominisdir<sup>2,3,4,5,6</sup>. Bazı özel durumlarda omental flep ve serbest doku aktarımları (latissimus dorsi ve tensor fasya lata gibi) göğüs duvarı rekonstrüksiyonlarında tercih edilmektedir<sup>7,8</sup>. Karın ön duvarı defektlerinin tedavisinde primer onarım, defekt üzerine prolen mesh uygulaması, deri grefti ve fasyal serbestleştirme gibi teknikler kullanılmaktadır<sup>1</sup>. Sayılan tedavilerin yetersiz olduğu olgularda ise kas ve kas-deri flepleri pediküllü veya serbest olarak tercih edilmektedir<sup>9,10,11</sup>.

Torakoepigastrik flep Cormack ve Lamberty'in sınıflamasına göre tip A fasyokutan bir flepdır ve ilk defa Tai ve ark.ları tarafından tarif edilmiştir<sup>12,13,14</sup>. Bu flep kullanılarak bir çok göğüs ön duvarı, sternum ve karın ön duvarına ait büyük defektler kapatılabilir<sup>13</sup>. Bu yazıda göğüs ve karın ön duvarı defektleri bulunan 7 hastada torakoepigastrik flep uygulamalarımız sunulmuştur ve flep ile elde edilen sonuçlar değerlendirilmiştir. Ayrıca karın ve göğüs duvarı rekonstrüksiyonlarında kullanılan teknikler literatür bilgileri ışığında tartışılmıştır.

## MATERYAL ve METOD:

Kliniğimizde 2000-2005 yılları arasında toplam 7 hastaya torakoepigastrik flep (2'si rektus abdominis kas flebine çevrilerek) uygulandı. Hastaların 5'i kadın, 2'si erkek olup yaşları 33- 62 yıl arasında değişti.

Kadın hastaların tümünde primer patoloji lokal olarak ilerlemiş meme kanseri idi. Bir hastanın radyoterapi sonrası gelişen cilt nekrozu sonucu kaburgaları ekspoz olmuştu. Dört hastada ise nüks tümörün rezeksiyonu sonrası göğüs kafesini içine alan tam kat defekt oluştu. Kadın hastalardaki göğüs ön duvarı defektlerinin ortalama yüzeyi 15x10 cm. olarak ölçüldü. Mevcut göğüs kafesi kemik defektlerinin tümü prolen mesh ile sandviç şekline getirilmiş polimetil metakrilat (PMMA) ile rekonstrükte edildi. Erkek hastalarda primer patoloji 1 hastada travma diğer hastada ise iatrojenik idi. İliak kemiğin ekspoz olduğu travmalı hastada 10x4 cm.lik defekt mevcut iken diğer hastada insizyonel herni onarımı sonrası gelişen 8x7 cm.lik karın ön duvarı orta hat defektli vardı.

Torakoepigastrik flep 4 hastada ada flebi olarak, 1 hastada penisular flep şeklinde ve 2 hastada rotasyon arkını artırmak için rektus abdominis kas-deri flebine çevrilerek kullanıldı. Dört flep kompozit sandviç PMMA implantı, 2 flep ekspoz kemikleri örtmek için ve 1 flep karın duvarındaki fasyal defektini onarmak için kullanıldı.

## Cerrahi Teknik:

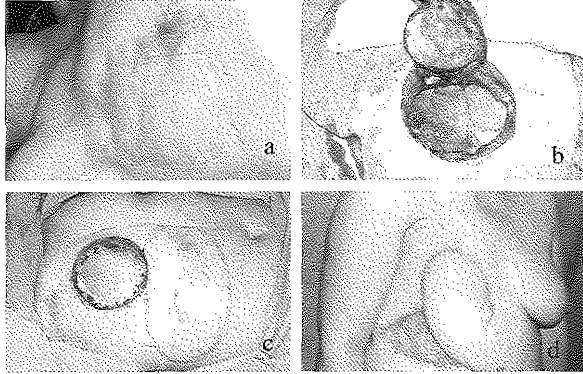
Torakoepigastrik fleplerin tabanı karın orta hattında ksiphoid ile umblikulus arasında, üst rektus muskulokutan perforatör damarları ortalayacak şekilde ve distal uzantısı

ön veya orta aksillar çizgiye kadar planlandı. Flebin genişliği mevcut olan veya oluşacak olan defektin genişliğine uyacak şekilde çizildi. Distal flep alanındaki iğsi planlama sonradan köpek kulağı olmaksızın primer kapamaya olanak tanıdı. Uygun saha temizliği ve örtüm sağlandıktan sonra flep planlama sınırlarından cerrahi kesiler yapıldı. Serratus anterior kası ve eksternal oblik fasya ortaya konduktan sonra bu yapıların üzerinden flep kaldırıldı. Aynı taraftaki rektus kası kılıfının orta hattında, superior epigastrik arterden çıkan ve rektus kasını delerek cildi besleyen muskulokutan perforatörlere zarar vermeden torakoepigastrik flepler penisular veya ada şeklinde hazırlandı. Penisular ve ada flepler için rektus kılıfının bütünlüğü bozulmadı. Ancak torakoepigastrik flebin rotasyon arkını yeterli olmadığı olgularla torakoepigastrik deri adası superior veya inferior tabanlı rektus abdominis kas-deri flebine çevrilerek rotasyon arkı artırıldı. Rektus kasını dahil etmek amacı ile rektus kılıfı açıldı ve rektus kasının 1/3'ü yerinde bırakılarak superior veya inferior tabanlı olarak kas kesici koter ile ayrıldı. Yine flebin taban yönüne bağlı olarak superior epigastrik pedikül yukarıdan veya aşağıdan bağlandı. Torakoepigastrik flebin superior tabanlı rektus abdominis flebine çevrilerek kullanılması ile elde edilen rotasyon arkı deri adasının kosta kenarındaki kas pivot noktasına çok yakın olması nedeni ile kısıtlı kaldı. Inferior tabanlı rektus abdominis flebine çevrilerek kullanılan torakoepigastrik deri adasında ise rotasyon arkı yeterli genişlikte elde edildi çünkü pivot noktası distalde istenen noktaya kadar diske edilebildi. Inferior pediküllü rektus kasının ciltaltı tünelden geçirilmesinde ve torakoepigastrik deri adasının iliak kemik üzerindeki alıcı alana adapte edilmesinde bir problem ile karşılaşılmaı. Rektus kılıfının açıldığı olgularda kılıf dikilerek primer kapatıldı.

İki hastada verici saha defektini primer, 1 hastada lokal flepler ile ve 4 hastada uyluktan alınan kısmi kalınlıkta deri greftleri ile kapatıldı. Tüm hastalarda alıcı sahalara dren konuldu. Hiçbir hastada erken dönemde komplikasyon ile karşılaşılmaı. Meme kanserli bir hasta tümörünün uzak metastazları sebebi ile geç dönemde kaybedildi. Meme kanseri bulunan başka bir hastada PMMA'ya bağlı lokal reaksiyon gelişti ve implant çıkarılarak flep defekte tekrardan adapte edildi. Hastanın daha sonra herhangi bir problemi olmadı. İliak kemik ekspozisyonu sebebi ile flep uygulanan bir hastada geç dönemde osteomyelitin tespit edilmesi ile kemik debridmanı yapıldı. Flep yerine tekrar adapte edilerek tedavi sonlandırıldı. Bu hastanın geç dönemde herhangi bir problemi olmadı.

**Olgu 1:** 45 yaşında kadın hasta 6 yıl önce duktal karsinom sebebi ile radikal mastektomi ameliyatı geçirmiş. Son 3 ayda sağ göğüs ön duvarında deri grefti ile sağlam deri sınırında, yaklaşık 3x4 cm. boyutlarında nüks kitle ortaya çıkmış (Resim 1a). Hastanın alınan biyopsisinde tümör nüksü teyit edilmiş ve toraks komputereze tomografik incelemesinde tümörün kostalara invaze olduğu görülmüş. Genel anestezi altında mevcut kitle tam kat göğüs duvarı ile birlikte eksize edildi (Resim 1b). Oluşan defekt prolen mesh ile sandviç yapılan PMMA ile rekonstrükte edildi

(Resim 1c). İmplantın üstü 20x15 cm. boyutlarında planlanan torakoepigastrik flep ile örtüldü. Donör saha defekti uyluktan alınan kısmi kalınlıktaki deri grefti ile kapatıldı. Hastanın erken ve geç postoperatif döneminde herhangi bir problem ile karşılaşmadı (Resim 1d).

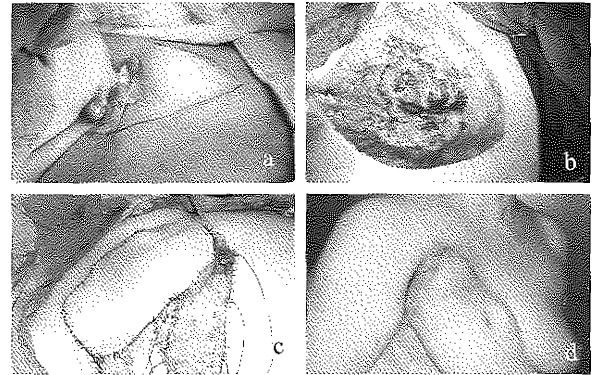


**Resim 1a:** Deri grefti-sağlam deri sınırında nüks tümör.  
**Resim 1b:** Tam kat göğüs duvarı rezeksiyonu. Akciğer ve preperitoneal yağ dokusunun görünümü.  
**Resim 1c:** Kaburga defektinin kompozit prolen mesh PMMA implant ile rekonstrüksiyonu. Torakoepigastrik flebin planlanması.  
**Resim 1d:** 8 ay sonraki geç postoperatif görünüm.

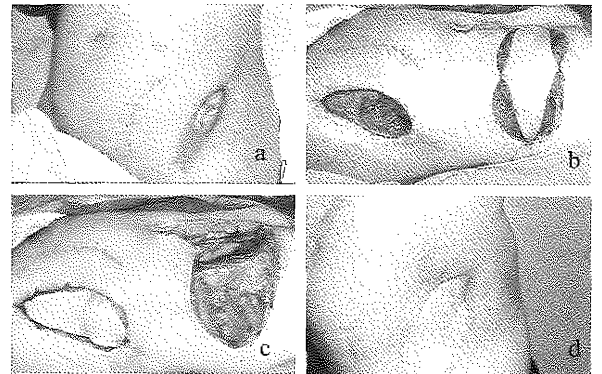
**Olgu 2:** 62 yaşındaki kadın hasta 4 yıl önce duktal karsinoma sebebi ile sağ modifiye radikal mastektomi ameliyatı geçirmiş. Yaklaşık 3 yıl kadar ameliyat yerinde nüksü olmayan hasta 1 yıldır sağ ön aksillar kıvrımında lokal nüks ile tekrar hastanemize başvurmuş. Hasta yapılan biyopsi ve ileri tetkikler sonucunda lokal olarak ilerlemiş meme kanseri tanısı almış (Resim 2a). Hastaya tümör eksizeyonu ve göğüs duvarı rekonstrüksiyonu planlandı. Genel anestezi altında tümörün çıkarılmasını takiben oluşan tam kat kosta defekt prolen meshe sarılı PMMA kompozit implant ile rekonstrükte edildi (Resim 2b). İmplant üzeri superior tabanlı torakoepigastrik cildi kapsayan rektus abdominis kas-deri flebi ile kapatılıp, flep donör sahası kısmi kalınlıkta deri grefti ile örtüldü (Resim 2c). Erken postoperatif dönemde bir problem ile karşılaşmayan hastanın geç postoperatif döneminde ise flebin distalinde hiperemik ve endürc kitle gelişti. Hasta genel cerrahi tarafından lokal nüks olarak değerlendirildi ise de alınan biyopsilerde malign tümör saptanmadı. Biyopsi sonucu yabancı cisim reaksiyonu olarak rapor edildi. Mevcut lezyonun PMMA'nın lokal reaksiyonu olabileceği düşünülerek PMMA çıkarıldı. PMMA'ı çevreleyen kapsülün solunum dinamiğini koruyacak düzeyde kalınlaştığı düşünülerek kosta rekonstrüksiyonu yapılmadı. Flep defekte yeniden dikildi. Hastanın mevcut lezyonu sorunsuz olarak iyileşti (Resim 2d).

**Olgu 3:** 33 yaşında erkek hasta geçirmiş olduğu trafik kazası sonucu karnı içine kanama ve pelvis kırığı sebebi ile genel cerrahi ve ortopedi kliniğinde opere edilmiş. Yaklaşık 2 ay takip edilen hastanın daha sonra iliak kemik kenarı boyunca cerrahi insizyon skarından kemik ekspoze olmuş. Debridman ve primer kapama yapılan hastanın

kemik ekspoziyonunun devam etmesi üzerine kliniğimize danışıldı. Hastada sol iliak kemiğin ekspoze olduğu 10x4 cm.lik doku defekti vardı. Hastanın orta hatta ksiphoidinden umbilikus altına kadar uzanan insizyon skarının yanı sıra paramedian 13 cm.lik insizyon skarı mevcut idi (Resim 3a). Hastaya 17x7 cm. boyutlarında torakoepigastrik bölgeden flep planlandı (Resim 3b). İliak kemik debride edildikten sonra flep planlanan deri sınırlarından kesildi. Rektus kası ile birlikte kaldırılan torakoepigastrik deri adası ciltaltı tünelinden geçirilerek defekt örtüldü (Resim 3c). Alıcı saha primer kapatıldı. Yaklaşık 2 ay bir problemi olmayan hasta yara yerinde akıntı sebebi ile başvurdu. Lokal anestezi altında flep kaldırıldı ve iliak kemik bir miktar daha debride edildi. Flep alıcı sahadaki yerine iade edildi. Sonrasında hastada herhangi bir problem ile karşılaşmadı (Resim 3d).



**Resim 2a:** Ön aksillar kıvrımında nüks meme tümörü.  
**Resim 2b:** Tümör eksizeyonu sonrası oluşan defekt.  
**Resim 2c:** Rektus abdominis kasının torakoepigastrik flebin tabanına dahil edilerek elde edilen rotasyon arki ve flebin anterior aksillar kıvrıma kadar uzanması.  
**Resim 2d:** Postoperatif 6. ay görünüm. PMMA'ya karşı gelişen allerjik reaksiyon ve PMMA'nın çıkarılması sonrasında flep distalinde gelişen hiperpigmentasyon.



**Resim 3a:** Ekspoze iliak kemiğin görünümü.  
**Resim 3b:** İliak kemiğin debride edildikten sonraki defektin görünümü. Rektus abdominis kası ile birlikte kaldırılmış torakoepigastrik flebin transfer edilmeden önceki görüntüsü.  
**Resim 3c:** Flebin ciltaltı tünelinden geçirilip defekte adapte edilmiş görüntüsü.  
**Resim 3d:** Postoperatif 1.yıldaki görünüm.

## TARTIŞMA

Torakoepigastrik flep Cormack ve Lamberty sınıflandırmasına göre tip A fasyokutan bir flepdir<sup>12</sup>. Flebi besleyen dominant pediküller superior epigastrik arterin muskulokutan perforatörleri ve komminikan venleridir (13,14). Perforatörler rektus abdominis kasının üzerinden yüzeysel fasyayı delerek cilde ulaşır.

Torakoepigastrik flebin planlaması kolaydır. Klasik olarak flep planlanırken flebin deri adası orta batta ksiphoid ile umbilikus arasında herhangi bir yerde, lateralde ise orta aksillar çizgiye kadar çizim yapılır<sup>13</sup>. Ancak flebi karşı taraf perforatörlere veya eksternal oblik kasta çıkan perforatörlere tabanlı olarak planlamak da mümkündür<sup>15,16</sup>. Flebin boyutlarını artırmak için flebin distal ucu arka aksillar çizgiye kadar uzatılabilir<sup>17,18</sup>. Bu flep ile göğüs ön duvarı, sternum, karın alt duvarı ve üst ekstremiteye ait defektler rahatlıkla kapatılabilir<sup>13,14,16,19</sup>. Torakoepigastrik flebin en önemli avantajları karın ön duvarında kontür, renk ve deri uyumunu en mükemmel şekilde sağlamasıdır<sup>13,20</sup>. Buna ek olarak verici sahanın primer kapatılabilirliği özellikle genç hastaları estetik açıdan tatmin eder<sup>13</sup>. Bizim 4 olgumuzda primer kapamanın yapılamamasının en önemli sebepleri hastaların obez olması ve hastaların kemoterapiye en erken dönemde verilme zorunluluğudur. Bir obez hastada deri greftsiz kapama yapabilmek için iki lokal flep planlaması yapılmıştır. Ancak bu girişim postoperatif dönemde iyileşme süresi açısından hastaya önemli bir kazanç sağlamamıştır. Özellikle obez hastalarda primer kapama yapılamıyor ise en kısa sürede iyileşmenin deri grefti ile sağlandığı düşüncesindeyiz. Flebin orjinal planlamasındaki rotasyon arkı birçok defekti kapatmak için yeterlidir. Ancak rotasyon arkını artırmak için flep ada şeklinde hazırlanabilir. Bu uygulama köpek kulağı deformitesinin engellenmesi açısından ayrıca fayda sağlar. Rotasyon arkının daha fazla artırılmasının gerekli olduğu durumlarda ise flep rektus abdominis kas-deri flebine çevrilebilir<sup>13</sup>. Rektus abdominis kası umbilikulus üzerinde 3 farklı şekilde deri adası içerecek şekilde kas-deri flebi olarak planlanabilir. Bunların hepsi transvers superior deri adalı rektus abdominis kas-deri flebi olarak adlandırılırlar ve torakoepigastrik deri adası bu lokalizasyonlardan biridir<sup>21</sup>. Bu noktada superior tabanlı rektus kasının flebe dahil edilmesi ile elde edilecek olan rotasyon arkının daha kısıtlı olacağı açıktır. Bizim olgularımızda 1 hastada superior tabanlı, 1 hastada ise inferior tabanlı rektus abdominis kası torakoepigastrik deri adası ile birlikte kaldırılmıştır.

Torakoepigastrik flebi uygulaması kolaydır ve aksial kanlanması flebi oldukça güvenli yapar. Flebin sahip olduğu yumuşak doku kalınlığı polimetil metakrilat gibi implant materyallerini örtebilecek niteliktedir. Postoperatif dönemde genel olarak sorunsuz ve komplikasyon riski düşüktür<sup>16,20</sup>.

Karın ön duvarı defektlerinin tedavisinde linea albanı birbirine yaklaştırılmasından ibaret olan primer onarım, eksternal oblik ve transvers abdominal kaslarda yapılan parasagittal relaksasyon insizyonları ile gerçekleştirilen fasyal serbestleştirme iyi seçilmiş orta hat defektleri için uygundur<sup>1,22,23</sup>. Deri grefti uygulaması ise akut olarak kapatılmayan karın duvarı defektlerinin acil ve geçici

olarak kapatılması için kullanılır. Greftlemeyi takiben yeterli yara iyileşmesi tamamlandıktan sonra defekt doku genişletme tekniği veya uygun bir flep ile nihai olarak kapatılır<sup>24,25</sup>. Karın duvarında fasyal serbestleştirme ve medial ilerletmenin yapılamadığı olgularda pediküllü veya serbest flepler kullanılır. Pediküllü tensor fasya lata, anterolateral uyluk fasya-deri flebi, rektus femoris kas flebi ve proksimalden beslenen sartorius kas-deri flebi literatürde bu amaçla kullanılan pediküllü fleplerdir<sup>10,26,27,28</sup>. Bu pediküllü fleplerin rotasyon arklarının ve flep boyutlarının kısıtlı olması serbest flep transferini gerektirebilir. Bu amaçla serbest tensor fasya lata, rektus femoris ve latissimus dorsi kas-deri flepleri en sıklıkla kullanılan serbest fleplerdir<sup>11,29,30</sup>.

Torakoepigastrik flep karın ön duvarı defektlerini örtmek için kullanılabilir<sup>13</sup>. İçerdiği fasyal kat fitikleşmeye neden olan fasyal defektlerin rekonstrüksiyonunda prolen mesh gibi alloplastik materyallere iyi bir otojen alternatiftir. Flebin klasik boyutları (25x7 cm) çoğu defekti kapatacak oranda geniş olmasına karşı flep boyutları geciktirmeli veya geciktirmesiz olarak arttırılabilir<sup>15,17</sup>. Flebin karşı taraf perforatörlerden beslenebilmesi de pratikte skarlı bir karında uygulama kolaylığı sağlar<sup>15</sup>. Inferior tabanlı rektus abdominis kasının flebe dahil edilmesi rotasyon arkını arttıracığından flebin uzaktaki defekte yaklaşması kolaylaşır<sup>13</sup>. Torakoepigastrik flep fasya içermesi, geniş boyutları, beslenme seçenekleri ve geniş rotasyon arkı ile karın ön duvarının birçok defektini kapamada yararlı olacağı açıktır.

Göğüs ön duvarı rekonstrüksiyonlarında primer kapama ve deri grefti uygulanabilecek olgular dışında sıklıkla kas ve kas-deri flepleri tercih edilmektedir<sup>1</sup>. Bu amaçla en sıklıkla pektoralis major, latissimus dorsi, serratus anterior ve rektus abdominis kullanılır<sup>2,6</sup>. Omental flep ve serbest doku aklarını bazı özel durumlarda tercih edilebilir<sup>8,9,31</sup>. Kaburgaları içine alan göğüs duvarı defektlerinde ise kemik stabilizasyonu amacı ile otojen doku (vaskülarize veya vaskülarize olmayan kemik greftleri, fasya), sentetik maddeler (teflon, akrilik, prolen mesh, Gore-tex) veya kompozit mesh (marleks ve marleks-metil metakrilat sandviç) kullanılır<sup>1,32</sup>.

Torakoepigastrik flep göğüs ön duvarı defektlerinin örtülmesinde etkin bir flepdir. Sadece erkek hastalarda değil lokal olarak ilerlemiş meme kanseri bulunan ve meme rekonstrüksiyonunun endike olmadığı kadın hastalarda da kullanılabilir. Literatürde eski yıllarda torakoepigastrik flep ile meme rekonstrüksiyonu olguları yayımlanmıştır ancak bunların günümüzde değeri sadece tarihsel olmasıdır. Lokal olarak ilerlemiş meme kanserli 5 olgumuzda tümör rezeksiyonu ve radyoterapi sonrası oluşan defektler torakoepigastrik flep kullanılarak başarı ile kapatılmışlardır. Torakoepigastrik flep 4 hastada kullanılan PMMA'ı örtmekte başarılı olmuştur. Sadece bir hastada ön aksillar kıvrımında bulunan doku defektini örtmek için flebe superior tabanlı rektus abdominis kası dahil edilerek rotasyon arkı arttırılmak zorunda kalmıştır. Bunun dışında flebin rotasyon arkı yeterli olmuştur. Bu gruptaki hastaların tümü opere edildikten çok kısa bir süre içerisinde (10-15 gün) ve sorunsuz olarak kemoterapi için medikal onkolojye

sevk edilmiştir.

Sonuç olarak torakoepigastrik flep göğüs ve karın ön duvarı rekonstrüksiyonlarında boyutlarının ve kalınlığının yeterli olması, güvenilir beslenmesi, geniş rotasyon arkı, sorunsuz postoperatif dönemi, verici sahanın obez olmayan hastalarda primer kapatılabilmesi, deri ve renk uyumunun estetik açıdan tatmin edici olması sebepleri ile literatürde tercih edilen diğer pediküllü kas ve kas-deri flepleri kadar etkin olabileceği açıktır.

*Dr. Nilgün Markal Ertay  
Bilkent 3 Ufuk Sit. D1/1  
06800 Bilkent Ankara*

#### KAYNAKLAR

- Roth D.A. Thoracic and abdominal wall reconstruction. Aston S.J., Beasley R.W., Thorne C.H.M. (Eds). Grab and Smith's Plastic Surgery, 5th edition, Philadelphia, Lippincott-Raven. 1023-1029, 1997.
- Jurkiewicz M.J., Bostwick J. III, Hester T.R., Bishop J.B., Craver J. Infected median sternotomy wound: successful treatment by muscle flaps. *Ann Surg* 191: 738, 1980.
- Nahai F., Rand R.P., Hester T.R., Bostwick J. III, Jurkiewicz M.J. Primary treatment of the infected sternotomy wound with muscle flaps: a review of 211 consecutive cases. *Plast Reconstr Surg* 84: 434, 1989.
- Larson D.L., Mc Murtrey M.J. Musculocutaneous flap reconstruction of chest-wall defects: an experience with 50 patients. *Plast Reconstr Surg* 73: 734, 1984.
- Arnold P.G., Pairolo P.C., Waldorf J.C. The serratus anterior muscle: intrathoracic and extrathoracic utilization. *Plast Reconstr Surg* 73: 240, 1984.
- Miyamoto Y., Hattori T., Nimoto M., Toge T. Reconstruction of full-thickness chest wall defects using rectus abdominis musculocutaneous flap: a report of fifteen cases. *Ann Plast Surg* 16: 90, 1986.
- Belcher P., McLean N., Breach N., Paneth M. Omental transfer in acute and chronic sternotomy wound breakdown. *J Thorac Cardiovasc Surg* 38: 186, 1990.
- Harashina T., Takayama S., Ikuta Y., Fujino T. Reconstruction of chest-wall radiation ulcer with free latissimus dorsi muscle flap and meshed skin graft. *Plast Reconstr Surg* 71: 805, 1983.
- Williams J.K., Carlson G.W., deChalain T., Howell R., Coleman J.J. Role of tensor fasciae latae in abdominal wall reconstruction. *Plast Reconstr Surg* 101:713,1998.
- Şensöz Ö., Üstüner T.E., Taner O.F. Use of a sartorius myofasciocutaneous flap for reconstruction of a large, full-thickness abdominal wall defect. *Ann Plast Surg* 25: 193, 1990.
- Williams J.K., Carlson G.W., Howell R.L., Wagner J.D., Nahai F., Coleman J.J. The tensor fasciae latae free flap in abdominal-wall reconstruction. *J Reconstr Microsurg* 13: 83, 1997.
- Cornack G.C., Lamberty B.G. A classification of fasciocutaneous flaps according to their patterns of vascularisation. *Br J Plast Surg* 37: 80, 1984.
- Mathes S. J., Nahai F. Thoracoepigastric (Transverse Abdominal) flap. *Reconstructive Surgery. Principles, Anatomy, and Technique. New York, USA, Churchill Livingstone. Vol. 2: Section 10J: 1107-1116, 1997.*
- Tai Y., Hasegawa H. A transverse abdominal flap for reconstruction after radical operations for recurrent breast cancer. *Plast Reconstr Surg* 53: 52, 1974.
- Braudi R., Pinotti J.A., Keppke E.M. A transverse thoracoabdominal skin flap for closure after radical mastectomy. *Plast Reconstr Surg* 61:547,1978.
- Holmström H., Lossing C. The lateral thoracodorsal flap in breast reconstruction. *Plast Reconstr Surg* 77: 933, 1986.
- Cronin T.D., Upton J., McDonough J.M. Reconstruction of the breast after mastectomy. *Plast Reconstr Surg* 59: 1, 1977.
- Lewis V.L. Jr., Cook JQ. The nondelayed thoracoepigastric flap: coverage of an extensive electric burn defect of the upper extremity. *Plast Reconstr Surg* 65:492,1980.
- Schaeffer C.S., King L.R., Levin L.S. Use of the expanded thoracoepigastric myocutaneous flap in the closure of cloacal exstrophy. *Plast Reconstr Surg*. 97:1479,1996.
- Rivas B., Carrillo J.F., Escobar G. Reconstructive management of advanced breast cancer. *Ann Plast Surg* 47:234, 2001.
- Mathes S. J., Nahai F. Rectus abdominis flap. *Reconstructive Surgery. Principles, Anatomy, and Technique. New York, USA, Churchill Livingstone. Vol. 2: Section 10G; 1043-1083, 1997.*
- Mathes S.J., Steinwald P.M., Foster R.D., Hoffman W.Y., Antony J.P. Complex abdominal wall reconstruction: a comparison of flap and mesh closure. *Ann Surg* 232: 536, 2000.
- Thomas W.O., Parry S.W., Rodning C.B. Ventral/incisional abdominal herniorrhaphy by fascial partition release. *Plast Reconstr Surg* 9: 1080, 1993.
- Fabian T.C., Croce M.A., Pritchard F.E. Planned ventral hernia: staged management for acute abdominal wall defects. *Ann Surg* 219: 643, 1994.
- Brenneman F.D., Boulanger B.R., Antonyshyn O. Surgical management of abdominal wall disruption after blunt trauma. *J Trauma* 39: 539, 1995.
- Williams J.K., Carlson G.W., deChalain T., Howell R., Coleman J.J. Role of tensor fasciae latae in abdominal wall reconstruction. *Plast Reconstr Surg* 101:713, 1998.
- Koshy C.E., Kumar M.V., Evans J. Lower abdominal wall reconstruction using the anterior thigh fasciocutaneous flap. *Br J Plast Surg*: 52: 667, 1999.
- Peters W., Cartotto R., Morris S., Jewett M. The rectus femoris myocutaneous flap for closure of difficult wounds of the abdomen, groin, and trochanteric areas. *Ann Plast Surg* 26: 572, 1991.
- Penington A.J., Theile D.R., MacLeod A.M., Morrison W.A. Free tensor fasciae latae flap reconstruction of defects of the chest and abdominal wall: selection of recipient vessels. *Scand J Plast Reconstr Surg Hand Surg* 30: 299, 1996.
- Koshima J., Moriguchi T., Inagawa K., Urushibara K. Dynamic reconstruction of the abdominal wall using a reinnervated free rectus femoris muscle transfer. *Ann Plast Surg* 43: 199, 1999.
- Jurkiewicz M.J., Arnold P.G. The omentum: an account of its use in reconstruction of the chest wall. *Ann Surg* 185, 548, 1994.
- Akan M., Yıldırım S., Mısırlıoğlu A., Aköz T., Kargı B., Çakır B. Tam kal göğüs duvarı defektleri ve onarım yöntemleri. *Türk Plastik Cerrahi Dergisi* 2: 97, 2003.