

SERBEST SSİA / SİEA DERİ FLEBİ: EN ESKİ SERBEST FLEBE YENİ BİR ADLANDIRMA

Mustafa Asım Aydın, Serdar Nasır

Süleyman Demirel Üniversitesi, Tıp Fakültesi, Plastik, Rekonstrüktif ve Estetik Cerrahi Bilim Dalı, Isparta

ÖZET

Amaç: Verici alan sorunlarını en aza indirme gayretlerimizin bir sonucu olarak, serbest kasık flebine yöneldik. Hipotezlerimiz, kasık flebinin değişken arteriyel anatomi ve kısa vasküler pedikül sorunlarını çözen bir yaklaşımla ele alındığında yeterince güvenilir ve kolay uygulanabilir olduğu, ve ihmal edilebilir verici alan deformitesi nedeniyle tedavi algoritmamızı çarpıcı şekilde değiştirdiği şeklindedir. **Yöntem:** Kasık flebi uygulanmış 66 olgu, hasta dosyaları üzerinden retrospektif olarak gözden geçirildi. Deri örtüsü sağlamak amacıyla aynı dönemde yapılmış olan diğer serbest flepler ve bu yöntemi kullanmaya başlamadan önce tedavi edilmiş tüm geniş yaralar gözden geçirilerek, bu flebin tedavi algoritmamız üzerindeki etkisi araştırıldı.

Bulgular: Total nekroz, parsiyel nekroz, müdahale ile düzeltilmiş dolaşım bozukluğu ve ven grefti kullanımı oranları sırasıyla % 5, % 0, % 1.5 ve % 0 gibi çok düşük oranlara indirildi. Bu flebin kullanımı yara kapatma amacıyla kullanılan diğer serbest flepler, lokal flepler, ve deri greftinin yerini alarak her yıl geometrik artış gösterdi.

Sonuç: Kasık flebine atfedilen güvenilirliğin nedenini, flebin süperfisyel sirkümfleks ilyak artere (SSİA) bağımlı olduğu düşüncesidir. Biz, flebin SSİA yada süperfisyel inferior epigastrik arter (SİEA) pediküllü olarak taşınabilme özelliğinin vurgulanması gerektiğini düşünüyoruz. Bu amaçla kasık flebini serbest SSİA / SİEA deri flebi olarak adlandırmayı teklif ediyoruz.

Anahtar Kelimeler: Kasık flebi, SSİA, SİEA, Verici alan morbiditesi

GİRİŞ

Süleyman Demirel Üniversitesi Tıp Fakültesi Hastanesi'nde çalışmaya başladığımız Haziran 2002 tarihinden bu yana yaptığımız 134 serbest doku transferinden 106 tanesi (% 79) deri örtüsü sağlama amacıyla yapılmıştır. Fonksiyonel kas, kemik, eklem, parmak ve çeşitli kompozit doku gereksinimi ile yapılan transferlerin, yara kapama endikasyonu ile yapılan transferlerle kıyaslandıklarında son derece nadir oldukları görülmektedir.

SUMMARY

Background: We started utilizing groin flap as a result of our endeavors to minimize donor site morbidity. We hypothesize that this flap is not unreliable and technically demanding when the concerns for tiny calibered artery and short vascular pedicle is appropriately addressed. We also hypothesize that groin flap drastically changes our reconstruction algorithm if it is reliably transferred because of a low level of concern for donor site morbidity.

Methods: Sixty-six cases of groin flap were retrospectively reviewed through medical records. The cases of wound closure by other methods were also reassessed for the first choice treatment.

Results: Total flap loss, partial flap necrosis, restored circulatory disturbance, and vein graft usage were found to be as low as 5 %, 0 %, 1.5 %, and 0 %, respectively. This flap superseded skin graft, local flaps and other free flaps as the choice of treatment in most of the cases aiming skin coverage, and its annual use has geometrically increased.

Conclusions: Confirmation of our hypotheses suggests that unreliability attributed to groin flap may primarily stem from dependence on superficial circumflex iliac artery (SCIA). We propose the name free SCIA / SIEA skin flap instead of free groin flap to underline that this skin island can be transferred on either SCIA or SIEA.

Keywords: Groin flap, SCIA, SIEA, Donor site morbidity.

Artan mikrocerrahi deneyim ile paralel olarak deri örtüsü sağlamak için bir kası feda etme gerekliliği giderek daha fazla sorgulanmaktadır¹. Geçtiğimiz 20 yılın belli başlı serbest fleplerinin yerine, perforatör flepleri kullanma yönünde artmakta olan bir eğilim göze çarpmaktadır². Ancak perforatör fleplerin deri alanları, kasık, ait katın ve ilyak bölgeyi örten deri kadar kolay gözden çıkarılabilir değildirler. En sık kullanılan perforatör fleplerden antrolateral uyluk flebi, kas feda etmeden uyluk derisinin

kullanımına olanak sağlamaktadır³. Verici alanı kapatmak için sıklıkla kullanılan cilt greftlerine bağlı oluşan şekil bozukluğu, radial önkol flebi verici alanına göre daha az görünür olduğu için bir avantaj sayılmaktadır^{2,3}. Üstelik, uyluk cildinin verici alan olarak kullanılması, kalıcı ya da ameliyat sonrası uzamış kuvvetsizlik, ağrı ve gerginlik hissine neden olabilmektedir⁴.

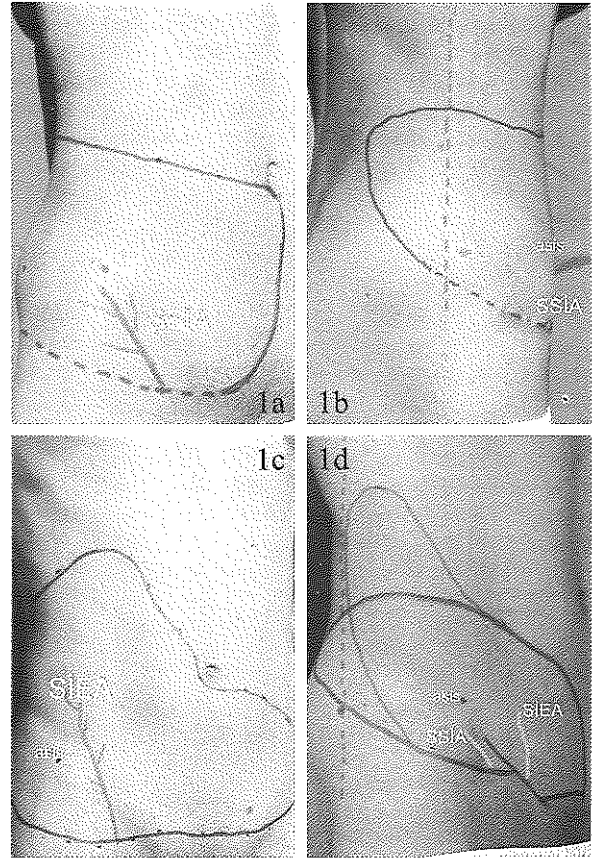
İlyoinguinal alandan ilyak krete üzerine doğru ilerleyen deri fazlalığı, bu bölgeden oldukça büyük deri adası alınmasını ve verici alanın çok az gerginlikle kapatılmasını, son derece gizlenebilir bir skar oluşumu ile sonuçlanacak şekilde mümkün kılmaktadır. Günümüz literatüründe yaygın bilgi bu bölge derisinin kullanımına izin veren kasık flebinin McGregor ve Jackson⁵ tarafından tanımladığı şekilde süperfişyel sirkumfleks ilyak arter (SSIA) tabanlı bir flep olduğudur. Yine günümüzün hakim literatür bilgisine göre, Wood⁶, Shaw ve Payne⁷, ve Barfred⁸, tarafından pediküllü olarak tanımlanan süperfişyel inferior epigastrik arter (SIEA) flebi bu arterin seyrince uygun farklı deri adası tasarımları ile serbest taşınabilir. SIEA flebi karşı ilyak çıkıntıya uzanacak şekilde horizontal, ya da kosta arka ulaşacak şekilde vertikal olarak planlanabilir⁹. Şüphesiz, derinin daha ince ve kılsız olması, verici alan skarının daha iyi gizlenebilmesi gibi nedenlerle, kasık flebi SIEA flebine göre daha avantajlı görünmektedir. SSIA ve SIEA'ın klinik sahaları konusunda deneyimimiz arttıkça (Resim 1A-C), klasik kasık flebinin, yeterli kalibrasyona sahip olduğu ve marjinal bir şekilde bile olsa flebin proksimal deri adasına dahil edildiği takdirde SIEA tabanlı kaldırılabilirliğini farketтік. Literatürü geriye doğru izlediğimizde, serbest kasık flebinin öncülerinin de kasık flebini SSIA ya da SIEA tabanlı olarak tanımladıklarını gördük^{10,11}. Ancak, sonraki yazarlar flebin güvenilirliği açısından çok önemli olan bu noktayı gözden kaçırarak, kasık flebini McGregor ve Jackson'ın⁵ tanımladıkları gibi sadece SSIA tabanlı olarak ele almaktaydılar.

SSIA / SIEA vasküler sistemini kullanarak gerçekleştirdiğimiz serbest deri transferi olgularımızı, esas olarak iki hipotezi test etmek için gözden geçirdik: 1) SSIA ve SIEA'nın karşılaştırılarak daha büyük olanının ya da ortak trunkusların kullanıldığı serbest deri transferleri yeterince güvenilir ve uygulanabilirdir. 2) Bu flebi kullanıyor olmamız rekonstrüksiyon algoritmamızı belirgin şekilde değiştirmiştir.

HASTALAR VE YÖNTEM

Ocak 2003 yılından itibaren SSIA / SIEA vasküler sistemini kullanarak 66 serbest deri flebi transferi gerçekleştirildi. Olgularla ilgili bilgiler hasta dosyalarından toplandı. SSIA ve SIEA'yı karşılaştırarak büyük çaplı olanın kullanılması ve deri adası tasarımının seçilen vasküler pedikülden bağımsız olarak gerçekleştirilmesi esaslarına dayanan serbest SSIA / SIEA deri flebi kavramının, ilk 21 olgudan sonra oluştuğu görüldü. Bu nedenle, olgular bu kavramın uygulanmaya başlanmasına göre ÖNCE (ilk 21 olgu) ve SONRA (sonraki 44 olgu) şeklinde iki dönem ayırılarak incelendiler. Demografik bilgiler, etyoloji ve rekonstrüksiyon yerleri not edildi. Flep nekrozu (total ya da kısmi), hastayı ameliyathaneye geri götürmeyi

gerektirecek düzeltilmiş dolaşım sorunları ve nedenleri, ven grefti kullanımı, arteriel anastomozda 8/0 ya da 10/0 dikiş materyali kullanımı, flep kaldırma süresi, büyük çap uyumsuzluğu, flep güvenilirliği ve uygulanabilirliğinin ölçütü olarak not edildiler. Ayrıca yapmış olduğumuz bütün deri örtüsü sağlamaya yönelik serbest flep ameliyatları toplanarak serbest SSIA / SIEA deri flebinin tedavi algoritmamızdaki yeri her yıl için ortaya kondu. Bunların yanı sıra, bu flebi kullanmaya başlamadan önce ve bu hastanede çalışmaya başladığımız dönemde (Haziran - Aralık 2002) yapmış olduğumuz, en küçük boyutu 10 cm den büyük yaralara deri örtüsü sağlamaya yönelik olarak yapılmış olan şu olgular yazarlar tarafından hasta fotoğrafları üzerinde ilk seçenek tedavi açısından tekrar incelendiler: Yara kapatmaya yönelik serbest flepler, üst ekstremitede lokal radial önkol ve lateral kol flepleri, alt ekstremitede sural nörofasiyokutan ve gastrocnemius flepleri ve büyük deri greftleri. Bu olgularla ilgili olarak "Bugün bu olgu ile karşılaşırsak ne yapardık?" sorusu uzlaşarak yanıtlandı.



Resim 1A-1B-1C-1D: A-C: SSIA (A, B) ve SIEA (C) ya ait klinik sahaların kaldırıldığı fleplerin random uzantılarının birleştirilmesiyle çizildi. Kesik çizgi SSIA sahasının uyluktaki sınırları konusunda hiç uyluğa uzanan flep kaldırmadığımız için emin olmadığımızı göstermektedir. D: Serbest kasık flebi SIEA anatomik sahasını en azından medial kenara yakın içerecek şekilde her iki klinik sahanın keşişiminde planlanır. Vertikal kesik çizgiler posterior aksifer katlantının düşey uzantısına karşılık gelmektedir.

Serbest SSİA / SİEA deri flebinin hazırlanmasında kullanılan cerrahi strateji (SONRA dönemindeki 44 olgu):

- İnguinal ligamenti pubik tüberkül ve anterior superior ilyak çıkıntı arasında işaretle.

- Femoral arteri bu çizginin üzerinde işaretle.

- Femoral arterin 2-3 cm medialinden başlayarak inguinal ligament boyunca 15 cm lik bir insizyon yap.

- Scarpa fasyasının üzerinde yüzeysel venleri bul, proksimale izle, çıktıkları yerde ayrı ayrı yada ortak trunkuslarını bağla, kes ve distal bağlantıları korunmuş olarak ameliyat sahasından uzaklaştır.

- Scarpa fasyasının altında SİEA ve SCİA yı bul, en uygun görüneni proksimale izle, yüzeysel venler yeterince büyükse konkomitan venleri dikkate almadan diseksiyon yap.

- Eğer SSİA ve SİEA ortak trunkustan ayrılıyorlarsa ortak trunkusu arteriel pedikül olarak seç. Eğer bir tanesi rudimenter ise ek diseksiyon yapmamak için bağla.

- Eğer SSİA ve SİEA ayrı olarak çıkıyorlarsa büyük olanı sadece çıktıkları noktada değil, belli bir uzunluk boyunca karşılaştır ve büyük olanı pedikül olarak seç.

- Deri adasını derinin en sarkık ve ince olduğu alanda ve oluşacak skarın en iyi gizlenebileceği şekilde planla. Klasik kasık flebi tasarımı genellikle bu faktörlerin hepsi göz önüne alındığında en iyi tasarımıdır (Resim 1D) .

- Pedikül olarak SİEA seçildiyse, deri adasını proksimalde bu damarı içerecek şekilde planla (Resim 1D ve 2B).

- Deri adasının büyüklüğünü yara büyüklüğüne göre değil, fazla kısmı alıcı damarlara ulaşmak için kullanılmak üzere, anastomoz yeri uzaklığını dikkate alarak planla.

- Seçilmiş olan damarlar üzerinde deri adasını derin fasyadan kaldır.

- Kapiller dolum, dermal kanama ya da venden kanama ile dolaşımı değerlendirdikten sonra arteri ayır.

SONUÇLAR

61 hastada 66 serbest SSİA / SİEA deri flebi gözden geçirildi. Hastaların demografik bilgileri E/K: 36/25 ve yaş 2 -82 (39 ± 22) şeklinde bulundu. 2 hastada aynı seansta, 3 hastada farklı seanlarda flep alanları bilateral olarak kullanıldı. Olguların takip süreleri 3 - 37 (17 ± 10) ay şeklinde idi. Etyoloji ve rekonstrüksiyon yerleri Tablo 1 de özetlendi. Üst ekstremité olguları çoğunlukla hemen (72 saat içinde) müdahale edilen endüstriyel ya da tarımsal iş kazaları idi. Alt ekstremité olgularında ise, çoğunluğu geç müdahale edilen, bir kısmı osteomyelit ile birlikte olan motorlu taşıt kazaları teşkil ediyordu. Baş boyun olguları ise, çoğunlukla önceki iki gruba göre daha yaşlı olan postonkolojik rekonstrüksiyon olguları idi.

Olguların seçilen arteriyel pediküle göre dağılımı şu şekilde idi: SİEA (23, %34), SSİA (21, %32) ve ortak trunkus (22, %32). 4 olgu (% 6) total flep nekrozu ile sonuçlandı. Bunların 3 tanesi ÖNCE dönemine ait olgulardı (% 14). Flep nekrozlarının tamamının arteriyel gerginliğe bağlı olduğu düşünüldü. 11 (% 17) olguda hastanın flep dolaşım bozukluğu nedeniyle ameliyathaneye geri götürülmesi gerekti ve dolaşım düzeltildi. Tüm dolaşım bozukluğu düzeltmek amaçlı girişimler ameliyattan sonraki 8 saat içinde yapıldı. Dolaşım bozukluğu nedeni olarak anastomoz sorunu (4), pedikül gerginliği (4) ve hematoma (3) bulundu. Düzeltilmiş dolaşım sorunlarının 8 tanesi ÖNCE döneminde (% 36), 3 tanesi SONRA döneminde (% 5) oldu. Düzeltilmiş dolaşım bozukluğu ile birlikte olan olgulardan 3 tanesinde kısmi nekroz gelişti. Bunlardan 1 tanesinde nekroz oranı başka doku transferi gerektirecek kadar önemli boyuttaydı. Arteriyel ve/veya venöz anastomoz için ven grefti gereken 4 olgusun tamamı ÖNCE dönemine aittiler. 27 olguda arteriyel anastomoz için 10/0 dikiş materyali 8/0 dikiş materyaline göre daha uygun görüldü (%41). Bu olguların 15 tanesi ÖNCE dönemine ait iken (% 68), 12 tanesi SONRA dönemine (% 27) aitti.

Rekonstrüksiyon yeri ve etyoloji	Flep sayısı (%)
Üst ekstremité	19 (% 29)
Travma	17 (% 26) (10h, 7g)
Endüstriyel veya tarımsal makineler	12 (9h, 3g)
Motorlu taşıt	3 (1h, 2g)
Ateşli silah	1g
Yüksek voltaj elektrik	1g
Yanık kontraktürü	2 (% 2)
Alt ekstremité	29 (% 44)
Kronik osteomyelit ile birlikte	7 (% 11)
Travma	22 (% 33) (2h, 20g)
Motorlu taşıt	20 (2h, 18g)
Yüksek voltaj elektrik	2g
Diyabetik ayak	1 (% 1.5)
Tümör	1 (% 1.5)
Venöz ülser	1 (% 1.5)
Arteriyel ülser	1 (% 1.5)
Yanık kontraktürü	3 (5 %)
Baş boyun	17 (26 %)
Tümör	14 (20 %)
Yanık kontraktürü	2 (3 %)
Enfeksiyona bağlı kontraktür	1 (1.5 %)
Gövde	1 (1.5 %)
Yanık kontraktürü	1 (1.5 %)
Toplam	66

h: Hemen (72 saat içinde), g: Geç (72 saatten sonra)

Tablo 1: Serbest SSİA / SİEA deri flebi olgularının etyoloji ve rekonstrüksiyon yerine göre dağılımı

	Olgu Sayısı				
	2002 (Haziran -)	2003	2004	2005	Total
Serbest flep	-	9	19	38	66
Serbest SSİA / SİEA deri flebi	-	9	19	38	66
Diğerleri	11	11	9	9	40
Toplam	11	20	28	47	106

Tablo 2: Deri örtüsü sağlamaya yönelik serbest flep olgularının yıllara göre dağılımı

Sadece 2 olguda, uç uca anastomozda şiddetli çap uyumsuzluğu bulunduğu kaydedilmişti. Flep kaldırma süresinin ilk olgudan son olguya doğru genellikle doğrusal bir azalma göstererek 40 ile 190 dakika arasında değiştiği (75 ± 25 min) bulundu. Olguların bir kısmında flep ve alıcı damar hazırlama dışında kemik tesbiti, tendon veya sinir tamiri gibi ek işlemler yapıldığı için ve flep transferi ile ilgili olarak hız kısıtlayıcı basamak flep hazırlanması olduğu için, anestezi formlarında yazılı total ameliyat süresinden ziyade flep hazırlama süresinin değerlendirilmesi uygun görüldü.

Deri örtüsü sağlamaya yönelik olarak SDÜ Araştırma Uygulama Hastanesi'nde Haziran 2002 den bu yana gerçekleştirilen serbest flep ameliyatları gözden geçirildiğinde (Tablo 2), serbest SSİA / SİEA deri flebini kullanmaya başlamamızdan önceki 6 aylık dönemde bu amaca yönelik olarak 11 serbest flep yapıldığı görülmektedir. Bundan sonra, deri örtüsü sağlamaya yönelik diğer flepler yıllık ortalama 10 tane yapılmışken, SSİA / SİEA deri flebi kullanımı 2003 - 2005 yıllarında 9, 19, 38 şeklinde geometrik bir artış göstermektedir. Haziran-Aralık 2002 tarihinde yapılmış olan en küçük boyutu 10 cm den büyük yaralara yönelik yapılmış olan tedaviler hasta fotoğrafları üzerinde gözden geçirildiği zaman (Tablo 3), 31 olgunun 20 sinde serbest SSİA / SİEA deri flebinin daha uygun olabileceği üzerinde karar birliğine varıldı. Serbest flep dışında kalan tedavi seçenekleri için bu durum 20 olgunun 14 ü için geçerli idi. En çarpıcı durum 13 deri grefti olgusunun 6 sında serbest SSİA / SİEA deri flebinin daha uygun bir seçenek olabileceği yönünde bir kanaatin oluşmasıydı.

TARTIŞMA

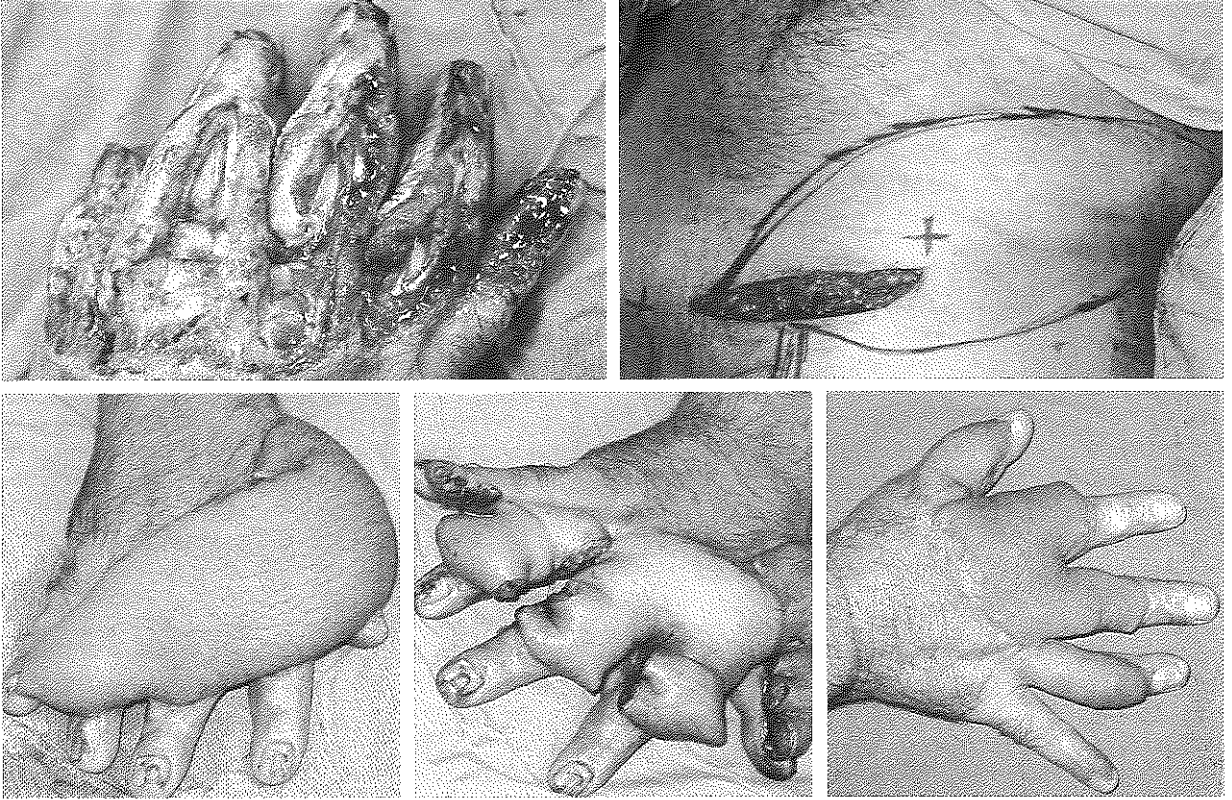
Serbest SSİA / SİEA deri flebi kavramının oluştuğu SONRA döneminde total nekroz, parsiyel nekroz ve müdahale ile düzeltilmiş dolaşım bozukluğu sorunlarının sırasıyla % 5, % 0 ve % 1.5 gibi oldukça düşük oranlarda olmaları, flebin güvenilir olduğu hipotezini doğrulamaktadır. Ortalama 75 dakikalık flep diseksiyon süresi olguların bir kısmının öğrenme dönemine ait olduğu da dikkate alındığında flebin uygulanabilir kolaylıkta olduğunun göstergelerinden biridir. SONRA döneminde arteriel pedikülün % 67 oranla 8/0 dikiş materyali ile yapılmış olması, güvenilir bir flep transferi için yeterli arter çapının sağlanabildiğini göstermektedir. Ancak yine de arter çapının radial önkol, latissimus dorsi gibi klasik fleplerle ya da lateral uyluk flebi gibi perforatör fleplerle kıyaslandığında küçük olduğunu kabul etmek gerekir. Uç uca anastomozlarda çoğunlukla belli bir çap uyumsuzluğu ile karşılaşmakla birlikte, bunun ancak 2 olguda önemli boyutlarda olduğu not edilmiştir.

SSİA ve SİEA'in klinik sahalarının genişliğini görebek bu bölgeden oldukça büyük flepler kaldırmaya başladıktan sonra, alıcı damarların yaraya uzaklığı flep için caydırıcı bir faktör olmaktan çıktı (Resim 2). Yara büyüklüğü değil anastomoz yeri göz önünde bulundurularak flep planlaması yapılan SONRA döneminde hiç ven grefti kullanma gereksinimi olmadı. Aynı nedenle başlangıçta en sık dolaşım bozukluğu nedeni olan anastomoz gerginliği sorunu da çözüldü.

Serbest SSİA / SİEA deri flebinin güvenilirliği ve kolay uygulanabilirliği, serbest kasık flebine atfedilen iki

TEDAVİ	SAYI	BUGÜN GÖRSEK İLK TERCİHİNİZ	
		Aynı olurdu (Olgu sayısı)	Serbest SSİA / SİEA deri flebi olurdu (Olgu sayısı)
Serbest LD kas (-deri) flebi	4	Akut Gustilo IIIB or C kırık (3)	Kronik osteomyelit ile birlikte olan açık tibia kırığı (1)
Serbest TFL flap	1		Elde nekrotizan fasiit
Serbest radial önkol flebi	3	İşlenmiş boyunda faringokutan fistül (1)	Yüz ve boyunda SCC (2)
Serbest STF flebi	1		Ayak dorsumu
Serbest scapula flebi	2		Boyunda yanık kontraktürü (1), ekspoze tibia (1)
Lokal radial önkol flebi	3		Akut el yaralanması (2) ve elde 1. perde kontraktürü(1)
Lokal lateral kol flebi	2		Dirsekte yanık kontraktürü (1) ve doku defekti (1)
Lokal sural flep	1		Lateral malleolde stabil olmayan skar
Lokal medial gastrocnemius kas-deri flebi	1		Ekspoze patellar tendon tamiri
Büyük deri grefti	13	Bacak ve skalpte melanoma (2) Uyluk ve bacakta nekrotizan fasiit (2) Burun ve yanakta BCC (2) Karın öndüvarında yanık kontraktürü (1)	Alında pigmente nevus (1) Yüz, boyun, el ve ayakta yanık kontraktürü (4) Ayak dorsumunda deri nekrozu (1)
	31	11	20

Tablo 3: Haziran-Aralık 2002 dönemine ait olgularda ilk seçenek tedavilerin retrospektif olarak gözden geçirilmesi



Resim 2A-2B-2C-2D-2E: Deri işleme fabrikasında Sıcak presle yaralanma sonucu tüm parmakların dorsal yüzlerinde yer yer ekstensor tendon ve periost kaybı ile birlikte olan ağır yanık. B: Serbest SSIA / SIEA deri flebi inguinal ligamente paralel insizyonla damar araştırmasından sonra planlanmış. C: Deri adası sadece yara büyüklüğü değil, radial artere yapılacak anastomoz yerine ulaşmak için de yeterli. D: Parmaklar arasındaki perde 3 hafta sonra ayrıldı. E: Flep ikinci bir revizyonla şekillendirildikten sonra 3. aydaki görünüm.

çekinceden kurtularak sağlandı. Bu çekinçler küçük arter çapı ve kısa vasküler pediküldür^{10,12}. Serbest SSIA / SIEA deri flebine seçilen damardan bağımsız deri adası planlama şansı veren, bu damarların çok büyük klinik sahalarıdır (Resim 1A-C). Bu, hem arteriel pedikül seçme, hem de kısa pedikül dezavantajından kurtulmak üzere büyük deri adası kaldırma şansını sağlamaktadır (Resim 2B). Her cerrahi işlemde geçerli olan öğrenme eğrisi muhakkak rol oynamakla birlikte flebin SONRA döneminde artan güvenilirliğinde bu faktörün önemini yukarıdaki iki faktöre göre daha az olduğunu düşünüyoruz. Flep, çok geniş deri adalarının minimum verici alan morbiditesi ile taşınabilmesi, güvenilir ve kolay uygulanabilir olması nedeniyle tedavi algoritmamızı belirgin şekilde değiştirdi. Bu flebi kullanmaya başlamadan önceki 6 aylık dönemde yapılmış olan 11 serbest flep olgusunun yıllık 22 olguya karşılık geldiğini varsayabiliriz. Takip eden dönemde, neredeyse sabit yıllık ortalama 10 diğer flep olgusu, serbest SSIA / SIEA flebinin serbest flep ile yara kapatma olgularının yaklaşık yarısını devraldığını göstermektedir. Ayrıca, yara kapatma endikasyonu ile serbest flep kullanımının yıllara göre hızlı artış göstermesi, serbest SSIA / SIEA flebinin bu özellikleri ile ilk seçenek olarak serbest flep seçimini arttırdığını göstermektedir. Gerçekten de retrospektif olarak değerlendirilen 11 serbest flep olgusunun 5 inde serbest SSIA / SIEA flebi daha

uygun bir seçenek olarak görülmüştür. Ancak bu flep daha ziyade, daha önce olsa deri grefti ya da lokal flep kullanacağımız olgularda kullanım alanı bulmuştur. Tedavi seçeneklerinin basitten karmaşığa doğru gözden geçirilmesi esasına dayanan "Rekonstrüksiyon merdiveni" yaklaşımı, günümüzde yerini, en iyi olduğu düşünülen tedavinin en başta hedeflendiği bir yaklaşıma devretmiştir^{13,14}. En iyi tedavi, sadece rekonstrüksiyon yerinin önce ve sonra resimleri değil, verici alanda oluşan sorunlar tarafından da belirlenir. Bu nedenle, bu flep, deri grefti ve lokal fleplerin daha önce tercih edildiği durumları kolaylıkla devralmıştır. Serbest SSIA / SIEA deri flebi kronik osteomyelit tedavisinde de bizim ilk seçeneğimiz oldu. Kasık flebinin, kas fleplerinin daha iyi kavite doldurucu ve enfeksiyonlara karşı daha dirençli olması nedeniyle alt ekstremité rekonstrüksiyonunda önemini kaybettiği ileri sürülmüştür¹⁵. Kas fleplerinin osteomyelit tedavisinde daha üstün olduğu randomize kontrollü bir çalışma ile gösterilmediği gibi bunun doğruluğunu sorgulayan başarılı deri flebi olguları yayımlanmıştır^{16,19}.

Flep performansının boy- en oranları ile ölçüldüğü tüp flep devrinde McGregor bazı fleplerin daha güvenilir olmasının eksenleri boyunca seyreden belli arteriovenöz sistemlerin varlığı ile ilgili olduğunu ileri sürmüştü²⁰. Buna dayanarak kasık ve hipogastrik flebi sırayla SSIA ve SIEA' in ekseninde yer aldığı ince dikdörtgenler olarak

göstermiş ve bu flepleri aksiyal flepler olarak adlandırmıştır^{5,20,21}. Daniel ve Taylor tarafından gerçekleştirilen ilk serbest flep¹⁶ basitçe McGregor' un tanımladığı kasık flebinin ada şekli değildi. Onlar anatomik olarak değişken olan SSİA ya bağımlı olmaktan özellikle kaçındılar. Kadavra çalışmalarında bu damarların birbirine bağlı bir anatomi gösterdiğini, biri küçükse diğerinin büyük olduğunu bulmuşlardı. Bu iki damarın zengin bir subdermal pleksus ile rektus abdoministen trokantere kadar uzanan bir alanı beslediğini ileri sürdüler²². Her iki damardan yararlanabilmek için birden fazla arteriovenöz sistem tarafından beslenen "bölgesel flep" kavramını ortaya attılar. Deri adasını her iki vasküler eksenine de içerecek şekilde planladılar.

Sadece SSİA değil SİEA tabanlı olabilmesiyle, Harii' nin kasık flebi de McGregor' un kasık flebinden farklıydı¹¹. Harii kasık flebini SSİA seyrine uygun şekilde planladı, medial kenarını SİEA yı da içerecek şekilde femoral arter hizasına kadar uzattı¹¹. Bu damarlar ayrı çıkıyorlarsa büyük olanını seçti. Benzer büyüklükteyse daha güvenilir seyir gösterdiği düşünüldüğü için SSİA' yı seçti. Ortak trunkustan çıkıyorlarsa, ortak trunkus pedikül olarak kabul edildi²³. Olguların % 29' unda, SİEA dominant ve anastomoz için yeterli çapta iken SSİA oldukça ince bulundu^{23,24}. Bu oran, bizim serimizdeki SİEA seçim oranına paralellik göstermektedir.

Bu yazarlardan sonra, ikili kanlanma paterninden yararlanan kasık flebi kavramından bahsedilmediği görülmektedir. O'Brien^{25,26} ve Serafin^{27,28} McGregor ve Jackson⁵ tarafından tanımlandığı şekliyle SSİA tabanlı kasık flebini ada haline getirerek serbest taşıdılar. Her iki grup da flep diseksiyonunda medial bir yaklaşımı benimseyerek önce SSİA' i buldular. Serafin ve arkadaşları SSİA' i yeterli çapta bulamazlarsa karşı kasığı araştırdılar. Radikal mastektomi sonrası kasık flebi kullandıkları 10 olgunun 5' inde bilateral girişim gerekti. Bunlardan ancak 2 tanesinde kasık flebi başarı ile taşınırken, diğer üçünde kasık flebinden vazgeçildi²⁹. O'Brien ve arkadaşları SİEA her zaman sabit bir anatomi gösterirken SİEA nın zaman zaman bulunmadığını, bazen SSİA in dublikasyon gösterdiğini ve SSİA ve SİEA nin sadece 45 olgudan birinde ortak bir trunkustan çıktığını buldular. Bulgularının literatür ve bizim ameliyat bulgularımızla çelişiyor olması SİEA' in erken bir SSİA dalı yada SSİA dublikasyonu olarak değerlendirilmesinden kaynaklandığını düşündürmektedir^{30,31}.

Chuang, en sık yaptıkları 5 flepten biri olarak, 73 adet kasık flebi olgusu bildirdi³². Onlar kasık flebini SSİA merkez eksenine çevresinde planladılar ve büyüklüğü kolay bir anastomoz için yeterli olsun ya da olmasın bu arteri pedikül olarak kullandılar. Buna rağmen % 4 gibi oldukça düşük bir flep nekrozu bildirdiler. Öte yandan aynı yaklaşımı benimseyen Hahn ve Kim³³, and Kay ve arkadaşları³⁴ nın sırasıyla 28 % ve 8 % nekroz oranı bildirmeleri, SSİA a bağımlı bir kasık flebinin ancak sınırlı sayıda merkezde yeterli güvenilirlik ile kullanılabileceğini göstermekteydi.

Ackland, daha uzun bir pedikül elde etmek için SSİA yı belli bir uzunluk boyunca disekt ederek deri adasını

ilyak krest üzerinde planladı¹². Bu şekilde aynı zamanda ince bir deri adası da elde etmiş oldu. Bu yaklaşım Harii tarafından, flebi SSİA ya bağımlı hale getirmek ve güvenilirliğini bu nedenle azaltmak, aynı zamanda uzun pedikül diseksiyonunun damar yaralanması ve spazm sorunlarına daha fazla neden olabileceği gerekçeleri ile eleştirildi. Harii, ağız tabanı rekonstrüksiyonu gibi uzun pedikül gerektiren durumlarda deri adasını bizim planladığımız şekilde hazırlamayı ve proksimal deri adasında taşıyıcı olacak kısmı dezepitelize etmeyi önerdi²⁴.

Bizim gösterdiğimiz SSİA ve SİEA klinik sahaları (Resim 1A-C), bu arterleri kullanarak kaldırdığımız serbest fleplerin random kısımlarını birleştirerek elde edildi. Bizim SİEA için gösterdiğimiz klinik saha, Hester ve arkadaşları tarafından tanımlanan sahaya çok benzemektedir⁹. Ancak o makalede ilginç bir şekilde SSİA sahası son derece sınırlı bir alanda, hemen damar çevresinde gösterilmiştir. Bu durum, Taylor tarafından yazılan tartışmada, SİEA klinik sahasının SSİA anatomik sahası ile karşılaştırıldığı, elma ile portakalın birarada sunulduğu şekilde eleştirilmiştir³⁵.

SONUÇ

Kasık flebinin güvenilir bir serbest flep olmadığı yönündeki yaygın kanaatin nedeni, güvenilir olmayan vasküler anatomi ve kısa pedikül olarak sunulmuştur. Güvenilir olmayan vasküler anatomi, kasık flebini SSİA ya bağımlı düşünmekten kaynaklanmaktadır. Kısa pedikül sorunu ise deri adasını damarın anatomik sahası ile sınırlı planlamaktan kaynaklanmaktadır. Biz SSİA ve SİEA arasında seçim yapma şansının olduğu şeklindeki, bu flebin öncülerinin görüşünü takip ederek, her zaman bu iki damardan en az birinin serbest transfer için yeterli büyüklükte bulunabileceğini, dolayısı ile vasküler anatominin yeterince güvenilir olduğunu gösterdik. Deri adası büyüklüklerini damarların anatomik sahaları ile sınırlı tutmayarak ve klinik sahalarının geniş olması avantajını sonuna kadar kullanarak kısa pedikül sorununu aştık. Yeterince güvenilir olduğunu gördüğümüz bu flep, bizim tedavi algoritmamızı belirgin şekilde değiştirdi. Kasık flebi bugün yaygın bir yanlışlık olarak SSİA ya bağımlı tanımlandığı için ve flebin güvenilirliği ikili kanlanma paterni ile yakından ilişkili olduğu için, serbest SSİA / SİEA deri flebinin daha uygun bir adlandırma olabileceğini düşünüyoruz.

*Dr Mustafa Asım Aydın
Mödrnevler 131 cad no 167
Isparta*

KAYNAKLAR

1. Hamdi, M., Van Landuyt, K., Monstrey, S., et al. A clinical experience with perforator flaps in the coverage of extensive defects of the upper extremity. *Plast. Reconstr. Surg.* 113: 1175, 2004.
2. Lueg, E.A. The anterolateral thigh flap: radial forearm's "big brother" for extensive soft tissue head and neck defects. *Arch. Otolaryngol. Head Neck Surg.* 30: 813, 2004.

3. Chen, H.C., Tang, Y.B. Anterolateral thigh flap: an ideal soft tissue flap. *Clin. Plast. Surg.* 30: 383, 2003.
4. Lipa, J.E., Novak, C.B., Binhammer, P.A. Patient-reported donor-site morbidity following anterolateral thigh free flaps. *J. Reconstr. Microsurg.* 21: 365, 2005.
5. McGregor, I.A., Jackson, I.T. The groin flap. *Br. J. Plast. Surg.* Jan;25: 3, 1972.
6. Boo-Chai, K. John Wood and his contributions to plastic surgery: the first groin flap. *Br. J. Plast. Surg.* 30: 9, 1977
7. Shaw, D.T., Payne, R.L. One staged tubed abdominal flaps. *Surg. Gynecol. Obstet.* 83: 205, 1946.
8. Barfred, T. The Shaw abdominal flap. *Scand. J. Plast. Reconstr. Surg.* 10: 56, 1976.
9. Hester, T.R. Jr., Nahai, F., Beegle, P.E., et al. Blood supply of the abdomen revisited, with emphasis on the superficial inferior epigastric artery. *Plast. Reconstr. Surg.* 74: 657, 1984.
10. Daniel, R.K., Taylor, G.I. Distant transfer of an island flap by microvascular anastomoses. A clinical technique. *Plast. Reconstr. Surg.* 52: 111, 1973.
11. Harii, K., Omori, K., Torii, S., et al. Free-groin skin flaps. *Br. J. Plast. Surg.* 28: 225, 1975.
12. Acland, R.D. The free iliac flap: a lateral modification of the free groin flap. *Plast. Reconstr. Surg.* 64: 30, 1979.
13. Mardini, S., Wei, F.C., Salgado, C.J., et al. Reconstruction of the reconstructive ladder. *Plast. Reconstr. Surg.* 115: 2174, 2005.
14. Lineaweaver, W.C. Microsurgery and the reconstructive ladder. *Microsurgery.* 25: 185, 2005.
15. Cooper, T.M., Lewis, N., Baldwin, M.A. Free groin flap revisited. *Plast. Reconstr. Surg.* 103: 918, 1999.
16. Chen, S. T. H., Wei, F. C., Chen, H. C., et al. Emergency free-flap transfer for reconstruction of acute complex extremity wounds. *Plast. Reconstr. Surg.* 89: 882, 1992.
17. Weinzweig, M., Davies, B.W. Foot and ankle reconstruction using the radial forearm flap: A review of 25 cases. *Plast. Reconstr. Surg.* 102: 1999, 1998.
18. Musharafieh, R., Atiyeh, B., Macari, G., and Haidar, R. Radial forearm fasciocutaneous free-tissue transfer in ankle and foot reconstruction: Review of 17 cases. *J. Reconstr. Microsurg.* 17: 147, 2001.
19. Hong, J.P., Shin, H.W., Kim, J.J., et al. The use of anterolateral thigh perforator flaps in chronic osteomyelitis of the lower extremity. *Plast. Reconstr. Surg.* 115: 142, 2005.
20. McGregor, I.A., Morgan, G. Axial and random pattern flaps. *Br. J. Plast. Surg.* 26: 202, 1973.
21. Smith, P.J., Foley, B., McGregor, I.A., et al. The anatomical basis of the groin flap. *Plast. Reconstr. Surg.* 49: 41, 1972.
22. Taylor, G.I., Daniel, R.K. The anatomy of several free flap donor sites. *Plast. Reconstr. Surg.* 56: 243, 1975.
23. Ohmori, K., Harii, K. Free groin flaps: their vascular basis. *Br. J. Plast. Surg.* 28: 238, 1975
24. Harii, K. The free iliac flap (a lateral modification of the free groin flap). *Commentary. Plast. Reconstr. Surg.* 64: 257, 1979.
25. O'Brien, B.M., MacLeod, A.M., Hayhurst, J.W., et al. Successful transfer of a large island flap from the groin to the foot by microvascular anastomoses. *Plast. Reconstr. Surg.* 52: 271, 1973.
26. O'Brien, B.M., Morrison, W.A., Ishida, H., et al. Free flap transfers with microvascular anastomoses. *Br. J. Plast. Surg.* 27:220, 1974.
27. Serafin, D., Rios, A.V., Georgiade, N. Fourteen free groin flap transfers. *Plast. Reconstr. Surg.* 57: 707, 1976.
28. Serafin, D., Georgiade, N.G. Microsurgical composite tissue transplantation: a new method of immediate reconstruction of extensive defects. *Am. J. Surg.* 133:752, 1977.
29. Serafin, D., Georgiade, N.G. Transfer of free flaps to provide well-vascularized, thick cover for breast reconstructions after radical mastectomy. *Plast. Reconstr. Surg.* 62:527, 1978.
30. O'Brien, B.M., MacLeod, A.M., Morrison, W.A. Microvascular free flap transfer. *Orthop. Clin. North. Am.* 8: 349, 1977.
31. Cormack, G.C., Lamberty, B.G.H. Blood supply by regions: Trunk. In G.C. Cormack and B.G.H. Lamberty (Eds.), *The Arterial Anatomy of Skin Flaps*, 2nd Ed. New York, NY: Churchill Livingstone, 1994. Pp. 150-77.
32. Chuang, D.C., Jeng, S.F., Chen, H.T., et al. Experience of 73 free groin flaps. *Br. J. Plast. Surg.* 45: 81, 1992.
33. Hahn, S.B., Kim, H.K. Free groin flaps in microsurgical reconstruction of the extremity. *J. Reconstr. Microsurg.* 7:187, 1991.
34. Hough, M., Fenn, C., Kay, S.P. The use of free groin flaps in children. *Plast. Reconstr. Surg.* 113: 1161, 2004. Taylor, G.I. Discussion on Blood supply of the abdomen revisited, with emphasis on the superficial inferior epigastric artery by Hester TR Jr, Nahai F, Beegle PE, Bostwick J 3rd. *Plast. Reconstr. Surg.* 74: 667, 1984.