

SERBEST DORSOULNAR PEFORATÖR FLEP İLE PARMAK UCU ONARIMI: OLGU SUNUMU

Ersin Ülkür, Hüseyin Karagöz, Fatih Uygur, Bahattin Çeliköz

GATA Haydarpaşa Eğitim Hastanesi, Plastik ve Rekonstrüktif Cerrahi Kliniği ve Yanık Ünitesi Üsküdar, İstanbul

ÖZET

Parmak ucu amputasyonları, üst ekstremitenin en sık görülen amputasyon şeklidir. Pek çok tedavi seçeneği olmasına rağmen, replantasyondan sonra en ideal onarım yöntemi duysal ve yeterli hacimde bir flep ile onarımdır. Replantasyonun mümkün olmadığı durumlarda, bu özellikleri sağlayan flep alternatifleri sınırlıdır. Bu çalışmada serbest perforatör dorsoulnar flep ile parmak ucu onarımı olgusu sunulmuştur. Yeterli hacimde pulpa elde edilmiş ve duyu yeniden kazanılmıştır. Önemli bir donör alan morbiditesi oluşturmadan, ideale yakın parmakucu onarımı sağlandığı düşünülmektedir.

Anahtar Kelimeler: Parmak ucu amputasyonu, dorsoulnar flep

SUMMARY

Finger tip amputations are the most often observed amputations of the upper extremity. Even though there are several treatment options the best reconstruction method following the replantation is repairing with a flap which has enough volume and sensation. For cases in which replantation is not possible flap alternatives providing these properties are limited. In this study a finger tip reconstruction case with free perforator dorsoulnar flap is presented. Finger tip pulp was reconstructed with enough volume, and sensation. As a conclusion; Finger tip amputation can be reconstructed ideally with dorsoulnar perforator flap without serious donor site morbidity.

Keywords: Finger amputation, dorsoulnar flap

GİRİŞ

Parmak ucu amputasyonları, üst ekstremitenin en sık görülen amputasyon şeklidir. Parmak ucu amputasyonlarında pek çok tedavi seçeneği vardır. Bu seçenekler, amputasyonun seviyesine ve içerdiği doku komponentlerine göre; pansuman yaparak sekonder iyileşmeyi beklemekle, amputatın replantasyonunu içeren yoğun mikrovasküler prosedürler arasında geniş bir aralığa sahiptir. Tedavide amaç an az ağrı ile ve en kısa sürede, en iyi fonksiyonel ve kozmetik sonucu elde etmektir. Bu nedenle ideal onarım yöntemi amputatın replantasyonu olmakla birlikte; gerek yaralanmanın şekli ve seviyesi, gerekse amputatın son durumu nedeniyle bu her zaman mümkün değildir. Böyle durumlarda, yeterli hacime sahip, duysal bir fleple yapılan rekonstrüksiyon, ideale en yakın yöntem olacaktır.

Önkolda, ulnar arterin dorsal dalı tarafından beslenen deri adasının eldeki dorsal ve ventral defektlerde kullanımı bildirilmiştir. İlk defa 1988 yılında Becker ve Gilbert tarafından tanımlanan bu flep daha sonra, pediküllü olarak bilekten metakarpofalangeal eklem seviyesine kadar olan alandaki defektlerde, yanık kontraktürlerinde ve veb rekonstrüksiyonunda kullanılmıştır^{2,6}. Ayrıca değişik parmak defektlerinin kapatılması amacıyla serbest flep olarak ta kullanılmıştır⁷.

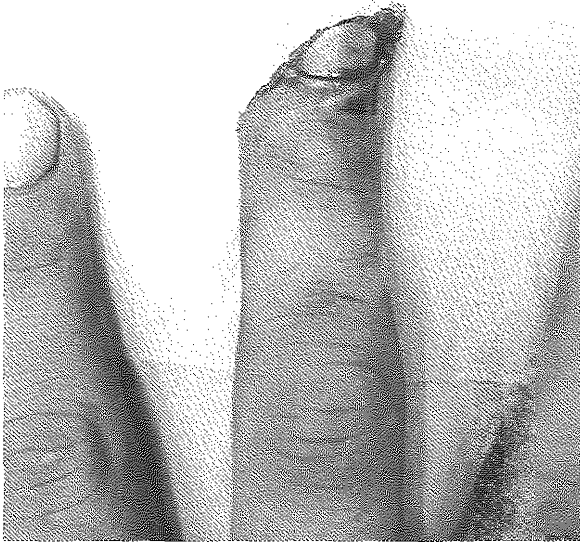Bu makalede, travma sonucu sol el 3. parmak ucu oblik bir şekilde ampute olan ve serbest dorsoulnar perforatör flep ile onarım uygulanan olgu sunulmaktadır.

OLGU

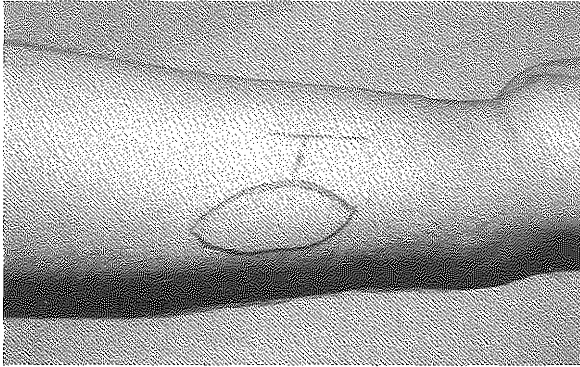
21 yaşında erkek hasta, demir kapıya sıkışma sonucu sol el 3. parmak ucu amputasyonu ile acil servise başvurdu. Muayenesinde sol el 3. parmak distal falanks ulnar tarafında tırnak ve tırnak yatağının yaklaşık yarısı sağlam kalacak şekilde radyal doğru oblik amputasyon mevcuttu. Distal falanksın distal yarısı da ampute olmuştu ve kemik ekspoz idi (Şekil 1). Distal falanksın kalan kısmında aktif fleksiyon ve ekstansiyon hareketi mevcut olmakla birlikte ağrı nedeniyle kısıtlı idi.

Hasta acil olarak, aksiller blok anesteziyi takiben turnike iskemisi altında, ameliyata alındı. Yaralanma alanı bol serum fizyolojik ile irrig edilerek temizlendi ve parçalı kemik fragmanları uzaklaştırıldı. Radyal tarafta kesi longitudinal olarak proksimale doğru uzatılarak dijital arter, sinir ve ven ile bir adet dorsal ven bulunarak anastomoz için hazırlandı. Aynı ekstremitede, dorsal ulnar bölgede 2X1 cm boyutlarında flep planlanarak (Şekil 2) ulnar arterin dorsal dalı ve eşlik eden iki adet veni ile birlikte kaldırıldı. Ayrıca ulnar sinirin dorsal dalı da flebe

dahil edildi (Şekil 3). Yeterli pedikül uzunluğu sağlandığında proksimali bağlanarak pedikül kesildi ve flep defekte inset edildi (Şekil 4 - 5). Arter ve venlerin anastomozu 11-0, sinir onarımı ise 10-0 dikiş ile, operasyon mikroskobu yardımıyla gerçekleştirildi. Donör alana bir adet penroz dren konularak primer kapatıldı. İmmobilizasyonu sağlamak için fonksiyonel pozisyonda atel uygulanarak ameliyat sonlandırıldı. Operasyon süresi 116 dakika olarak tespit edildi.

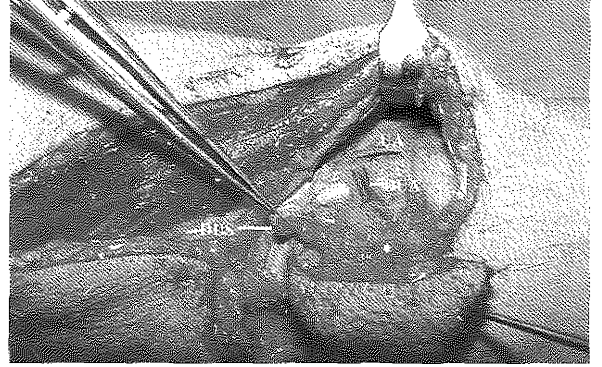


Şekil 1: Ampute olan sol el 3. parmağın ameliyat öncesi görünümü



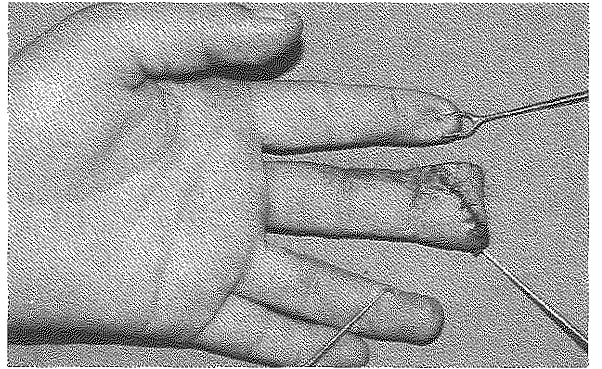
Şekil 2: Sol önkolda planlanan dorsoulnar flep

Ameliyat sonrası sorunsuz geçti ve flep perfüzyonunda sorun yaşanmadı. Bir hafta sonra atel çıkarıldı ve 10. gün dikişler alındı. Ameliyattan sonraki altıncı ayda yapılan kontrol muayenesinde yeterli dolgunluk ve hacimde parmak pulpası sağlandığı görüldü (Şekil 6). Dokunma, ağrı ve ısı duygusu mevcuttu. Flep dokusu üzerinden yapılan ölçümden iki nokta ayırım mesafesi 6 mm olarak ölçüldü.

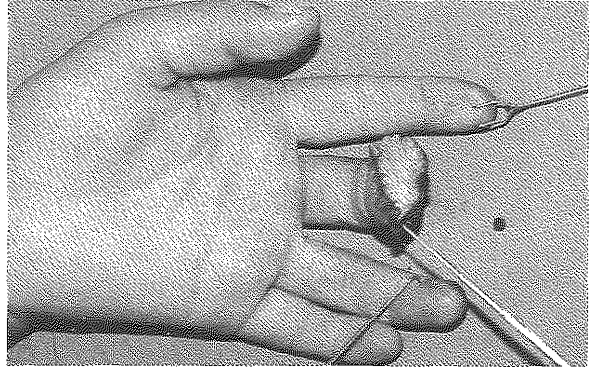


Şekil 3: Flebin ve ulnar sinirin dorsal dalının görünümü

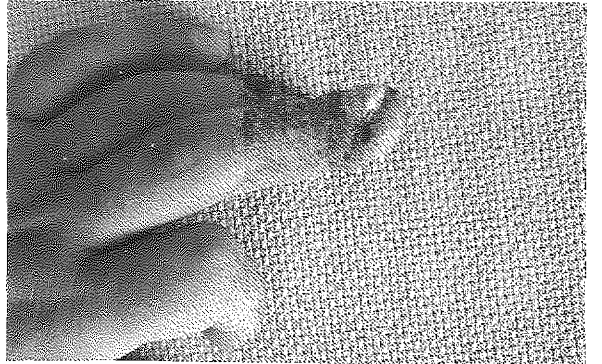
UA : Ulnar arter
DUA : Ulnar arterin dorsal dalı
DUS : Ulnar sinirin dorsal dalı



Şekil 4: Flebin parmak ucuna tespit edilmiş hali



Şekil 5: Flebin parmak ucuna tespit edilmiş hali



Şekil 6: Ameliyat sonrası 6. aydaki görünüm

TARTIŞMA

Parmak ucu amputasyonlarının rekonstrüksiyonunda çok sayıda tedavi seçeneği varsa da, pulpanın benzersiz yapısı ve el fonksiyonlarındaki önemi nedeniyle dokunma duyusunu sağlayabilecek bir flep ile onarım gereklidir. Yeterli hacimde pulpa oluşturacak duyuşsal flep alternatifleri sınırlıdır. En sık kullanılan "Kutler" lateral iletme flepleri⁸ ve Atasoy volar V-Y iletme fleplerinin⁹ uygulanması oldukça basit olmasına ve duyuşsal flepler olmasına rağmen yeterli pulpa hacmini sağlayamazlar, ayrıca parmağın incelmesine, daralmasına ve sivri bir parmak ucu oluşumuna neden olurlar.

Homodijital ve heterodijital ada flepleri yeterli hacim sağlayabilir fakat dijital arter ve venin feda edilmesi gerekir. Ayrıca donör alanda ciddi skar oluşumu ve kontraktürlere neden olabilirler.

Diğer parmaklardan veya palmar bölgeden planlanacak random patern cilt flepleri (cross-finger flep, tenar flep gibi) de defekti kapatmak için kullanılabilir, fakat yeterli duyuşsal iyileşme sağlayamazlar. Ayrıca iki seanslı ameliyat gerektirirler ve eklem sertliğine neden olabilirler. İnada⁷, serbest dorsoulnar perforatör flebin parmaklardaki

değişik defektlerde kullanımını bildirmiş, fakat parmak ucu amputasyonlarında kullanılmamıştır. Ulnar sinirin dorsal dalı ilave edilerek duyuşsal hale getirilebilen bu flep, defektin boyutuna ve istenilen flep hacmine göre yağ dokusu traşlanarak istenilen kalınlıkta kaldırılabilir. Biz de serbest dorsoulnar perforatör flebi parmak ucu amputasyonunun onarımında kullandık.

Dorsoulnar flebin dolaşımını sağlayan ulnar arterin dorsal dalının ve bu bölgedeki venlerin çapları, dijital arter ve parmak dorsal venlerinin çapına çok yakındır ve bu da anastomozu kolaylaştıran bir etkidir. Ayrıca perforatör flep olduğu için önemli bir damarın sakrifiye edilmesi gerektirmez ve duyuşsal flep olmasına rağmen ulnar sinir korunur. Aksiller anestezi altında ameliyat yapılabilir. 3 cm' den küçük fleplerde donör alan primer kapatılabilir ve bu bölge skar açısından gizlenmiş bir bölgedir. Yöntemin en önemli dezavantajı süpermikrocerrahi ve bu konuda deneyimli ekip gerektirmesidir.

Serbest dorsoulnar perforatör flep, replantasyon şansı olmayan pulpa kayıplarında duyuşsal ve yeterli hacimde pulpa dokusu oluşturmak için kullanılabilir iyi bir alternatiftir.

Dr. Ersin Ülkür

GATA Haydarpaşa Eğitim Hastanesi,

Plastik ve Rekonstrüktif Cerrahi Kliniği ve Yanık Ünitesi
34668 Üsküdar İstanbul

KAYNAKLAR

1. Martin C, del Pino JG. Controversies in the treatment of fingertip amputations. Clin Orthop. 353:63-73; 1998.
2. Ulkur E., Acikel C., Eren F., Celiköz B. Use of dorsal ulnar neurocutaneous island flap in the treatment of chronic postburn palmar contractures. Burns. 31 (1): 99 - 104; 2005.
3. Karacalar A., Ozcan M. Preliminary report: the distally pedicled dorsoulnar forearm flap for hand reconstruction. Br J Plast Surg. 52(6): 453-7; 1999.
4. Bertelli J. A., Pagliei A. The neurocutaneous flap based on the dorsal branches of the ulnar artery and nerve: a new flap for extensive reconstruction of the hand. Plast Reconstr Surg. 101(6):1537-43; 1998.
5. Holevich-Madjarova B., Paneva-Holevich E., Topkarov V. Island flap supplied by the dorsal branch of the ulnar artery. Plast Reconstr Surg. 87(3):562-6; 1991.
6. Antonopoulos D., Kang N. V., Debono R. Our experience with the use of the dorsal ulnar artery flap in hand and wrist tissue cover. J Hand Surg [Br]. 22(6):739-44; 1997.
7. İnada Y., Tamai S., Kawanishi K., Omokawa S., Akahane M., Shimobayashi M., Tsuruzono M., Takakura Y., İnada M. Free dorsoulnar perforator flap transfers for the reconstruction of severely injured digits. Plast Reconstr Surg. 114(2): 411-20; 2004.
8. Kutler W. A new method for fingertip amputations. JAMA 133: 29-30; 1947.
9. Atasoy E, İoakimidis E, Kasdan ML, Kutz JE, Kleincert HE. Reconstruction of the amputated finger tip with a triangular volar flap. J Bone Joint Surg. 52A: 921 - 926; 1970.