

AĞIR DOĞUMSAL PİTOZLU OLGULARIN ONARIMINDA SUPERİOR TABANLI FLEPLE (FRONTAL KAS İLERLETME) FRONTAL ASKI YÖNTEMİNİN DEĞERLENDİRİLMESİNDE (OTOJEN FASYA İLE) KLİNİK YAKLAŞIMIMIZ

*Mehmet BOZKURT, **Erol BENLİER, ***Yalçın KÜLAHÇI

* Dicle Üniversitesi Tıp Fakültesi Plastik ve Rekonstrüktif Cerrahi A.D./Diyarbakır

** Trakya Üniversitesi Tıp Fakültesi Plastik ve Rekonstrüktif Cerrahi A.D./Edirne

*** Kayseri Asker Hastanesi Plastik ve Rekonstrüktif Cerrahi Kliniği/Kayseri

ÖZET

Blefaroptoz birçok değişik nedene bağlı olarak gelişen ve farklı şiddette kendini gösteren üst göz kapağının anormal düşüklüğüdür. Bugüne kadar birçok cerrahi onarım tekniği tanımlanmıştır. Cerrahi girişiminde ana belirleyici etken ptosis derecesi ve kapak işlevinin miktarıdır. Ağır ptozlarda frontal askı yöntemi birçok cerrahlar tarafından kabul gören cerrahi yöntemdir. Yine aynı şekilde frontal kas ilerletme ağır kongenital ptozlarda başarıyla kullanılmaktadır. Bu klinik çalışmamızda, ağır kongenital ptozu olan 15 olgumuzun (13'ü ekek 2'si bayan ortalama yaş 25 ± 1.2) sonuçlarını superior tabanlı flep (frontal kas ilerletme) ve üç banlı frontal askı yöntemi (tribant fiksasyonu) kullanılarak her iki tekniğin avantaj ve dezavantajları tartışılmaktadır.

Anahtar Kelimeler: Ptoz, Frontal Askı, Superior Tabanlı Flep

SUMMARY

Blepharoptosis is a common eyelid deformity which may have diverse etiologies, expressed in varying degrees of severity. Many surgical techniques for correction of the ptosis have been developed, and the operative approach is based on the extent of eyelid exursion. Suspension of the upper eyelid to frontalis muscle is the accepted procedure for the correction of the severe congenital blepharoptosis with poor to absent levator function. Muscle Advancement operation can be successfully in cases of severe congenital ptosis. This paper reviews and compares frontalis sling (tribant fixation) and Frontalis Muscle Advancement operation in severe congenital blepharoptosis according to our knowledge in limited 15 cases (13 male 2 female mean age 25 ± 1.2).

Keywords: Ptoz, Frontalis Sling, Frontalis Muscle Advancement

GİRİŞ

Blefaroptoz en sık doğumsal nedenler olmak üzere birçok değişik nedene bağlı olarak gelişen üst göz kapağının anormal düşüklüğüdür. Bugüne kadar birçok cerrahi onarım tekniği tanımlanmıştır. Cerrahi girişiminde ana belirleyici etken ptosis derecesi ve kapak işlevinin miktarıdır⁴.

Levator fonksiyonun 4 mm ve daha az olduğu ağır ptozlarda frontal askı yöntemi birçok cerrahlar tarafından kabul gören cerrahi yöntemdir^{4,6}. Yine ağır ve orta dereceli ptozlarda frontal kas ilerletme yöntemide tercih edilen başka bir onarım yöntemidir^{7,8}.

Bu klinik çalışmamızda, ağır kongenital ptozu olan 15 olgumuzun sonuçlarını superior tabanlı flep (frontal

kas ilerletme) ve üç banlı frontal askı yöntemi (modifiye Garcia yöntemi) kullanılarak her iki tekniğin avantaj ve dezavantajları tartışılmaktadır⁹.

GEREÇ VE YÖNTEM

Bu çalışma Diyarbakır Asker Hastanesinde 15 doğumsal ağır ptozu olan hastalarda 1999- 2003 yılları arasında gerçekleştirildi. Olguların 13'ü ekek 2'si bayan ortalama yaş 25 ± 1.2 (22-33) idi. Beş olguda iki taraflı diğer 10 olguda ise tek taraflı ptoz mevcut olup levator kas işlevleri 4 mm altında ve ptöz dereceleri ise 1-3 mm arasında idi.

1. Anestezi

Operasyonlarda anestezi seçimini genelde sedayon desteği ile lokal olarak tercih ettik fakat bunu tolere edemeyen hastalarda genel anestezi tercih edildi.

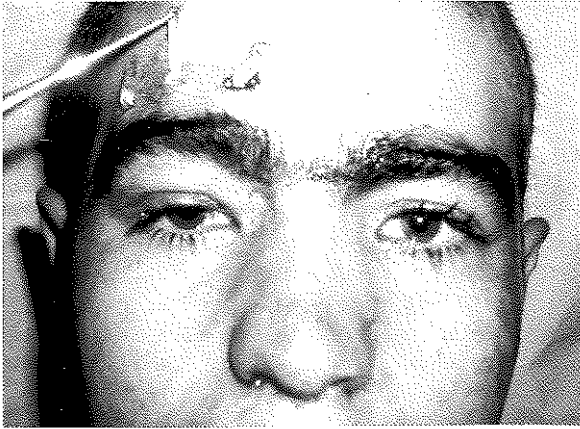
2. Operasyon Öncesi Değerlendirme

Operasyon öncesi detaylı anamnez alındı. Üst göz kapağının pozisyonu, levator fonksiyonu, frontal kas gücü, ve superior rektus kası L.-Y. Zhou and T.-S.Chang'ın tarif ettiği şekilde değerlendirildi ⁷.

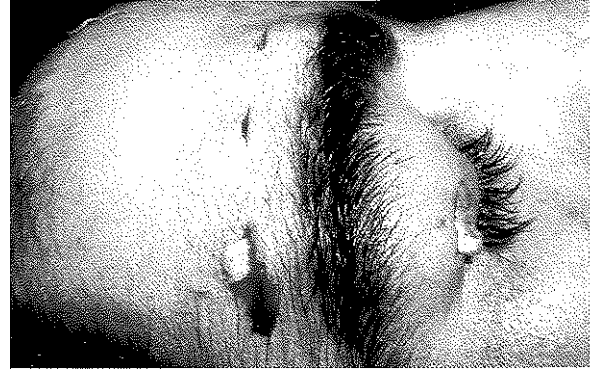3. Cerrahi Teknik

a) Frontal Askı

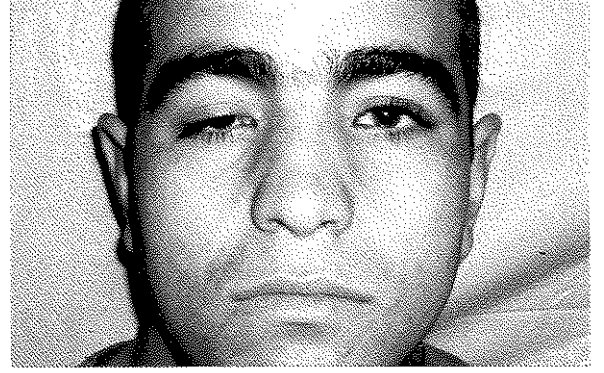
Frontal askı yönteminde Garcia ve Blandford'un tanımladığı tekniği esas almakla birlikte, tarif edilen teknikte küçük bir modifikasyon da yaparak operasyonlar gerçekleştirildi ⁸. Aşağıda da belirtildiği modifikasyon 3 lü bandın tarsa sütüre edilmesini takiben supratarsal kıvrımı oluşturmak için hem bandın tars hemde üst göz kapağında cilde sütüre edilmesi şeklinde gerçekleştirildi. Supratarsal alanda eliptik insizyon planlandı. Yine kaşın 0,5-1 cm üzerinde olacak şekilde askı tarzına göre 3 adet 8-10 mm insizyon planlandı. Korneal koruyucu yerleştirildikten sonra tüm insizyonlar 1/100000 adrenalinli Prilokain (Citanest/AstraZencka/Türkiye) ile anestetize edildi. Supratarsal kıvrım seviyesinden yukarıda planlanan bir eliptik cilt eksizyonu ile orbiküler kas açığa çıkarıldı. Kasten 2-3 mm şerit eksizyonla tars üst ucu açığa çıkarıldı. Tars üzeri 3-4 mm açıldı. Fasyal şeritler alt uçlarından tarsa 6/0 prolene ile dikildikten sonra ince hemostat ile açılan kas altı tünellerden kaş üstü alana geçirildi. Üst insizyonlardan çıkarılan fasyalar hasta oturtulup aşağı yukarı baktırılarak uygun gerginlikte işaretlendi (Resim 1-2). İşaretle yerlerden 5/0 prolene ile frontal kasa sütüre ile tesbit edildi. Göz kapağı insizyonu dikilirken ciltten geçilen dikiş, tars üst ucundan da küçük bir adım geçilecek şekilde diğer cilt kenarından çıkıldı. Böylece oldukça uygun bir supratarsal kıvrım oluşumu sağlandı. (Resim 3-4)



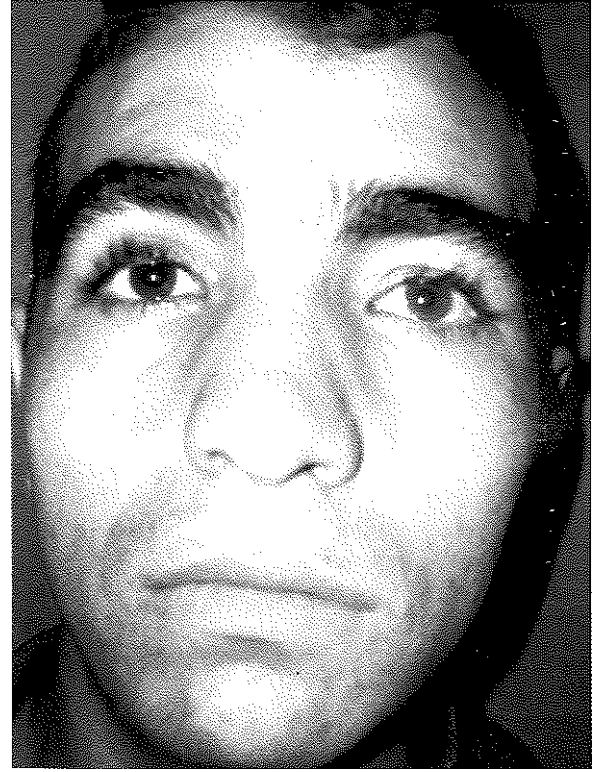Resim 1: Frontal Askı yöntemi (fasyalar hasta oturtulup aşağı yukarı baktırılarak uygun gerginlikte işaretlenmesi)



Resim 2: Frontal Askı yönteminde tünellerin hazırlanması



Resim 3: Frontal Askı yöntemi uygulanacak olgunun preoperatif görünümü

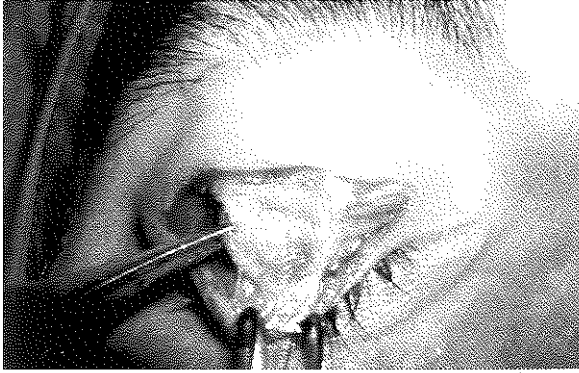


Resim 4: Frontal Askı yöntemi uygulanan olgunun postoperatif görünümü

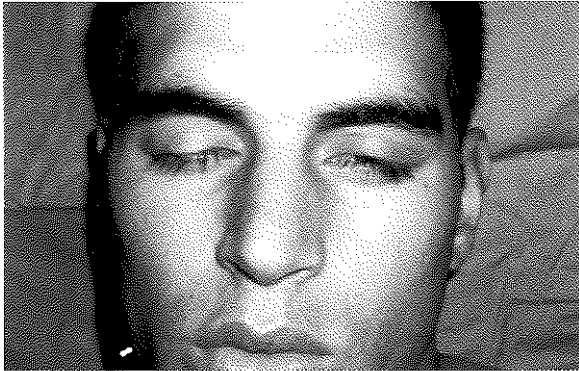
b) Frontal İlerletme

Üst göz kapağın alt kenarından 8-10 mm yukarıya supratarsal insizyon yapılmasını takiben 2 mm genişliğinde orbikularis kası eksizze edildi. Septum orbitale geçilerek levator aponevrozuna ve levator kasına ulaşıldı. Disseksiyon kraniyel yönde devam edilerek orbital rime ulaşıldı. Whitnall ligamenti proksimalinde, levator kas lateralinden ilerlenerek ve supraorbital damar ve sinir yapıları korunarak frontal kas disseksiyonu yapıldı. L şeklinde insizyon ile vertikal 2-2.5 cm ve horizontal 2.5-3.5 cm kas flebi hazırlanarak galeal plandan disekte edildi. (Resim 5) Takiben hazırlanan kas flebi tars üzerine taşınarak, üst göz kapağı limbusun superiorunda kalacak tarzda 5/0 profen ile sütüre edildi 10. (Resim 6-7)

Tüm insizyon hatlarına kloramfenikol %1' lik Oftalmik pomad (Kemacetine oftalmik pomad/Dcva İlaç/Türkiye) uygulandı. Alt göz kapağından geçilen geçici askı sütürü (frost sütürü) 36-48 saat tutulduktan sonra çıkarıldı.



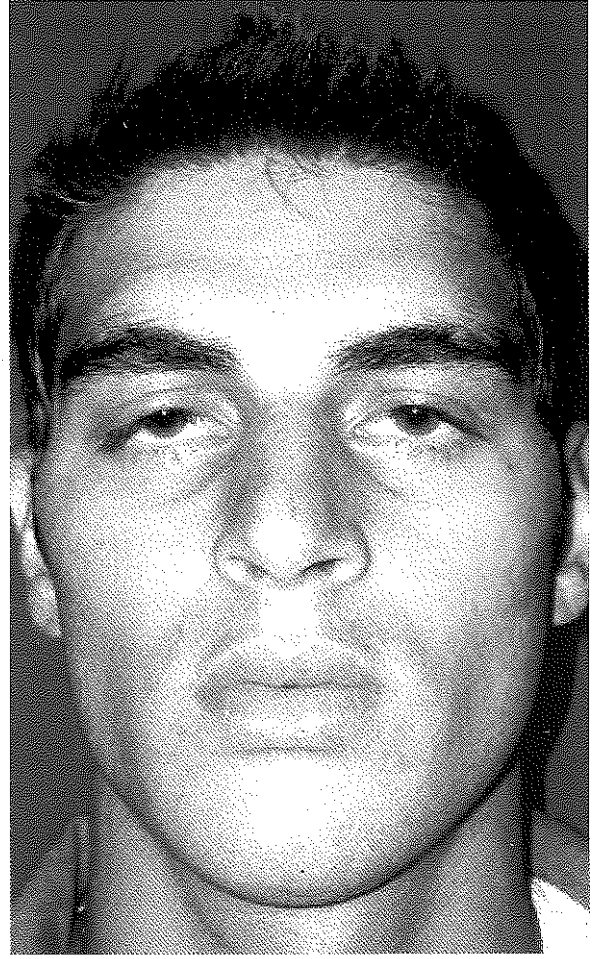
Resim 5: Frontal ilerletme yöntemi (L şeklinde insizyon ile vertikal 2-2.5 cm ve horizontal 2.5-3.5 cm kas flebi hazırlanması)



Resim 6: Frontal ilerletme yöntemi uygulanacak olgunun preoperatif görünümü

SONUÇLAR

Sonuçlar Manner kriterlerine göre iyi, tatminkar ve kötü olarak değerlendirildi¹¹. Postoperatif dönemde üst göz kapağı limbusun 1 mm üstünde yer alıyorsa sonuç iyi, limbusun 1 mm aşağısına düşerse ve görüşü engellemiyorsa tatminkar, bakışı engelleyecek tarzda



Resim 7: Frontal ilerletme yöntemi uygulanan olgunun postoperatif görünümü

düşme varsa kötü olarak değerlendirildi. Üst göz kapağının limbusla olan ilişkisinin yanında aynı zamanda sağlam olan diğer göz kapağıyla olan ilişkisine bakıldı. (Tablo-1) Erkek hastaların hepsi asker hasta olmaları nedeniyle takip süreleri 2 yıl idi. Olgularımızın 1'inde aşırı düzeltme, 2' sinde ise yetersiz düzeltme saptandı. Yetersiz düzeltme yapılan 2 olguda ödemin geçmesi beklendi ve 1 hafta sonra tekrar opere edildiler.

TARTIŞMA

Ağır ptozu olan olgularda frontal askı yöntemiyle tarsın frontal kasa asılması sıklıkla tercih edilen cerrahi bir yöntemdir. Yine ağır ptoz olgularında Ramirez ve bazı yazarlar frontal kas ilerletme yöntemiyle başarılı şekilde onarımın yapılabileceği gösterilmiştir^{7,12,13}. Levator rezeksiyonun ağır ptozlarda kullanılabileceği seçilmiş olgularda da kullanılabileceği gösterilmiştir¹⁴.

Burada sunulan 15 olguluk seri ışığında, ağır doğumsal ptozlu olgularda, superior tabanlı fleple (frontal kas ilerletme), frontal askı yönteminin karşılaştırılması yapılmıştır.

Askı materyali olarak fasya, silikon ve polypropilen gibi çeşitli maddeler kullanılabilir. Frontal askı yönteminde kullanılan allogreftlerin zamanla enfeksiyon, resorbsiyon ve pyojenik granülom oluşumuna neden olabileceği, polypropylene veya polyester gibi alloplastik materyallerin ise enfeksiyon ve ekspozisyona yol açabileceği bildirilmiştir¹⁵. Otojen olması dolayısıyla fasya grefti en çok tercih edilen materyaldir^{16,17}. Bu sebepten dolayı tercihimizi otojen fasya olarak yaptık. Fasya lata sağlamlığı ve yeterli materyalin kolayca temin edilmesi gibi avantajlara sahiptir. Fasya lata alırken uyluk lateralinde az nedbe doku oluşumu için tendon striper'ı kullandık. Operasyon sonrası uyluğun dış üst tarafında oluşan nedbe dokusu oldukça kabul edilebilir düzeydeydi. Ancak bu şekilde bir donör alan deformitesini istemeyen olgularda derin temporal fasyada donör alan olarak kullanılabilir¹⁸.

Olgularımızda genelde cilt fazlalığı olduğu için, operasyona üst blefaroplasti tarzında cilt ve kas eksizyonu ile başlandı ve fasya şeritleri tarsi 3 ayrı noktadan 6/0 prolene dikişle tesbit edildi. Bu sayede ameliyat sırasında ne kadar gerginlikle askı uygulayabileceği saptanabilmektedir. (Resim 1) Bu uygulama aynı zamanda ameliyat sonrası cilt katlantısı olmasını önlediği gibi, cilt dikişi sırasında (cilt-tars-cilt dikişi) supratarsal kıvrımı oluşturması bakımından oldukça yararlıdır.

Üst insizyonlar, 3 şerit yönteminde, kaşın 0,5-1 cm üzerinde 3 adet 8-10 mm insizyonlar olup en alt frontal kıvrım hizasında yerleştirilir. Cilt ve kasın altından ince uçlu bir hemostat ile basitçe tünel açılarak fasya şeritleri kolaylıkla tünelden geçirilir. Ameliyatın lokal anestezi ile yapılması bu aşamada hastanın oturulup karşıya bakması

sağlanarak fasyanın istenildiği kadar gerilmesi imkanı verir. Hatta ameliyat sonrası ödem çözüldükten sonra yetersiz asıldığı düşünülürse aynı insizyonlardan kolayca girilerek yeniden asılabilir.

Frontal kas ilerletme yönteminde bu kadar rahat askı ayarlama imkanı yoktur. Klinik tecrübelerimize göre frontal kas ilerletme yöntemi disseksiyonunun fazlalığı ve ameliyat sırasında kanama ile sonrasında hematoma gibi komplikasyonların daha fazla olması dezavantajlarına sahiptir. Kaş altı insizyonu, 2,5-3 cm'lik uzun ve tek bir insizyon olmakla birlikte, bıraktığı nedbe dokusu oldukça kabul edilebilir düzeydedir. Ancak frontal kas ilerletme yöntemi, daha önce başarısız ameliyatlara geçirmiş, nispeten nedbe dokusu fazlalığı gösteren olgularda, otojen fasyaya alternatif olarak ve beslenmesi güzel bir kas flebi avantajları yönüyle kullanılabilir düşüncesindeyiz. Ancak yeni olgularda ameliyat sonrası ödemin azlığı, uygulama kolaylığı ve disseksiyon sırasında önemli oluşumların yaralanma riskinin düşüklüğü nedeniyle tercihin otojen fasyadan yana olması gerektiğini düşünmekteyiz.

Frontal askı yönteminin (otojen fasya ile) klinik tecrübemize göre daha kolay uygulanabilmesi, sedasyon anestezi desteğinde lokal anesteziyle yapılabilmesi ve operasyon esnasında kontrollü olarak üst göz kapağını ayarlanabilmesi gibi avantajlara sahiptir. Yine ağır ptoz gösteren düşük levator fonksiyonlu olgularda, frontal askı yöntemiyle (otojen fasya ile) yapılan cerrahi girişim sonuçlarımız mevcut bilgilerimize göre daha başarılı olarak değerlendirildi. Fakat olgularımız sınırlı sayıda olması nedeniyle daha geniş geniş bir seri oluşturulmasını önermekteyiz.

GÖZ KAPAĞI SAYISI		
	FRONTAL ASKIYLA ONARIM	FRONTAL KAS İLERLETMEYLE ONARIM
iyi	8	5
tatminkar	3	3
kötü	-	1
undercorrection	-	1
overcorrection	1	1

*Yrd.Doç.Dr.Mehmet Bozkurt
Dicle Üniversitesi Tıp Fakültesi
Plastik ve Rekonstrüktif Cerrahi A.D.
Diyarbakır*

KAYNAKLAR

- Collins JRO. The Surgical Management of Ptosis. In J.G.Mccarthy (ed), Plastic Surgery, Vol.2, 1st Ed. Philadelphia, Saunders, pp 1759 , 1990
- Jelks GW, Smith BC.Reconstruction of the eyelids and associated structures. In J.G.Mccarthy (ed), Plastic Surgery, Vol.2, 1st Ed. Philadelphia, Saunders, pp. 1772-1774, 1990
- Beard C. Congenital ptosis. In : Homblase A.ed. Oculoplastic , orbital, and reconstructive surgery. Baltimore, Williams and Wilkins, pp 119-141, 1988.
- Crawford JS. Congenital blepharotosis. In: Smith BV, Della Roca RC,Nesi FA, Lisman RD editors. Ophthalmic plastic and reconstructive surgery: recent trends in ptosis surgery. ST Louis, CV Mosby, pp 643-645, 1987.
- Kemp EG, James CR , Collins JRO. Brow suspension in the management of ptosis : an analysis of over 100 cases. Trans Ophthalmol Soc UK. 105: 84-87, 1986.
- Carraway, J. H., and Denk, M. J. Refinements in ptosis surgery using frontalis sling technique. Oper. Tech. Plast. Reconstr. Surg. 1: 113, 1994.
- Ramirez, O M. Peña, G. Frontalis Muscle Advancement: A Dynamic Structure for the Treatment of Severe Congenital Eyelid Ptosis Plast Reconstr Surg, Volume 113(6) May, pp 1841-1849, 2004
- L-Y. Zhou and T.-S.Chang Frontalis Myofascial Flap from Eyebrow Region for the correction of the ptosis of the upper eyelid. Eur J Plast Surg 11.73-78,1988
- Garcia FA, Blandford SE The use of the three-tailed fascial sling with pull-out wires to correct blepharoptosis. Plast. Reconstr. Surg. 23:596, 1959.
- Park, D., Ahn, K., Han, D., and Baik, B. Blepharoptosis repair by selective use of superiorly based muscle flaps. Plast. Reconstr. Surg. 101: 592, 1998.
- Manners R. M., Tyers A.G., and Morris R. J. The use of prolene as atemporary suspensory material for brow suspension in young children. Eye 8 :346, 1994.
- Han, K., and Kang, J. Tripartite frontalis muscle flap transposition for blepharoptosis. Ann. Plast. Surg. 30: 224, 1993.
- Ramirez, O., and Peña, G. The frontalis muscle advancement for the severe eyelid ptosis. Plast. Surg. Forum 14: 185, 1991.
- Turgut G, Gönen B, Tatlıdere S, Kuran İ. Kötü İşlevli Ciddi Doğumsal Ptozis Olgusunda Anterior Levator Rezeksiyonla Düzeltim : Olgu Sunumu Türk Plastik, Rekonstrüktif ve Estetik Cerrahi Dergisi Cilt: 11, No-3 , 2003.
- Wasserman BN, Sprunger DT, Helveston EM Comparison of materials used in frontalis suspensionarch Oph vol :119 May 687-691, 2001
- Crawford JS.fascia lata :its nature and fate after implantation and its use in ophthalmic surgery. Trans Am Ophtalmol Soc. 66:673-745, 1968.
- Crawford JS Repair of ptosis using frontalis muscle and fascia lata:20 year review ophthalmic Sur. 4: 31-40, 1977.
- Tellioglu AT, Saray A, Ergin A. Frontalis sling operation with deep temporal fascial graft in blepharoptosis repair. Plas. Reconstr. Surg. Vol 109 No: 1 p 244-248 2002