

PEDİATRİK ZİGOMATİKO - ORBİTAL BÖLGE KIRIKLARI: KLİNİK DENEYİMLERİMİZ

Muhtidin ESKİ, Mustafa ŞENGEZER, Murat TÜREGÜN, Tekin ŞİMŞEK

GATA, Plastik, Rekonstrüktif ve Estetik Cerrahi AD, Ankara

ÖZET

Çocukluk çağı yüz kemik kırıklarıyla, erişkinlerle karşılaştırıldığında daha az sıklıkla karşılaşılmaktadır. Bununla birlikte, zigomatiko-orbital kırıklar, alt çene kırıklarından sonra çocuklarda ikinci sıklıkla görülen kırıklardır. Bu çalışmada, zigomatiko-orbital kırık nedeni ile tedavi ettiğimiz 7 çocuk yaş grubundaki hastanın yaş, cinsiyet, kırık şekilleri ve tedavi yöntemleri retrospektif olarak incelendi. Hastaların hepsi kız idi ve yaşları 3 ile 10 arasında değişmekteydi. Zigomatiko-orbital kırığın sebebi bir hasta haricinde tüm hastalarda trafik kazasıydı. Yer değiştirmiş kırığı olan 3 hastada açık redüksiyon ve rijit tespit yapıldı. Bu hastalardan birisinde bilateral zigoma kırığı vardı. Bu hastada mini ve mikroplaklarla üç noktadan tespit uygulandı. Bu gruptaki kalan iki hastada mikroplakla tek noktadan tespit sağlandı. Bu hastalardan birisinde rimdeki kırığa orbita tabanı çökme kırığı eşlik etmekteydi ve bu hastaya 0.85 mm kalınlıkta poröz polietilen implant ile orbita tabanı onarımı yapıldı. Sadece orbita tabanında çökme kırığı olan 1 hastada da aynı implant ile onarım gerçekleştirildi. Zigoması yer değiştirmiş yaş ağaç kırığı olan 1 hastada sadece kapalı redüksiyon yapıldı. Kırığı olan ancak zigoması yer değiştirmemiş 2 hasta ise takip edildi. Ortalama takip süresi 12 (6 ile 27) aydı. Bu süre boyunca insizyon, kullanılan fiksasyon ve alloplastik materyalleri ile ilişkili bir komplikasyonla karşılaşılmadı. Sonuç olarak, pediatrik zigomatiko-orbital kırıkların tedavisi her hasta için sahip oldukları anatomik deformiteye göre bireyselleştirilmelidir. Pediatrik zigoma kırıklarının tedavisinde kırık displasmanına ve zigomanın stabilizasyonuna bağlı olarak takipten, açık redüksiyon ve rijit internal tespite kadar uzanan farklı tedavi yöntemleri kullanılabilir. **Anahtar Kelimeler:** Çocuk yüz kırıkları, zigomatiko-orbital kırık, rijit fiksasyon.

GİRİŞ

Çocuklarda yüz kemik kırıkları nadirdir. Yetişkin ve çocukları kapsayan maksillofasiyal travmalara yönelik retrospektif çalışmalarda yüz kemik kırıklarının % 1'den daha azının 5 yaşın altındaki çocuklarda görüldüğü ve 16

SUMMARY

IFractures of the facial skeleton are relatively uncommon in children when compared with adults. However, zygomatico-orbital fractures are the second most common fractures in children following mandibular fractures. In this retrospective study, we have investigated the age, sex, fracture patterns and treatment modalities of the 7 pediatric patients who were treated for zygomatico-orbital fractures in our department. The age of the patients changed from 3 to 10 and the entire patient were female. The causes of the zygomatico-orbital fracture were traffic accident in all but one. Open reduction and rigid fixation was performed in 3 patients who had displaced fractures. One of these cases who had bilateral zigoma fracture had open reduction and three-point fixations. In remaining 2 patient, one-point fixation was applied with micro plate. One of these two patients had also bone defect of the orbital floor and the reconstruction was performed with 0.85 mm thickness porous polyethylene implant. In 1 patient who had pure blow-out fractures was treated with the same alloplastic material. In 1 patient who had green-stick bone fracture, closed reduction was performed. Remaining 2 patients who had undisplaced fracture were treated with observation. Mean follow-up period was 12 (5 - 27) months. During this period we did not encounter any complication due to incision and alloplastic materials.

In conclusion, treatment of pediatric zygomatico-orbital fractures should be individualized for each patient and their unique anatomical deformity. Depending on the displacement of the fracture and the stability of the zygoma, treatment modalities can be applied changing from observation to open reduction and rigid fixation.

Keywords: Pediatric facial fractures, zygomatico-orbital fractures, rigid fixation.

yaş altındaki hastalarda ise tüm fasyal kırıkların % 1 ila 14 arasında değiştiği gösterilmiştir¹. Maksillofasiyal kırık sıklığının düşük oranda görülmesi kısmen yüz iskeletinin ve paranasal sinüslerin henüz tam gelişmemiş olması ve

yüz kemiklerinin kraniuma göre az hacim tutmasıyla, kısmen de çıkmamış diş tomurcuklarının maksilla ve mandibulaya ilave bir kuvvet kazandırması ile açıklanabilir^{2,3}. Çocuklarda yüz iskeletinin esnekliği ile birlikte üst ve alt çenedeki mevcut yağ yastıkçıklarının sağladığı göreceli koruma da kırık oranlarını azaltmaktadır^{2,4}. Ayrıca, küçük çocukların ailelerinin yakın koruması altında olmaları nedeniyle yetişkin yüz kemik kırıklarının tipik nedeni olan mesleki kazalara, kavgalara ve büyük travmalara maruz kalmamalarını önlemektedir⁵.

Çocuklarda maksillofasial kırıklar arasında zigomatiko-orbital kırıklar mandibula kırıklarından sonra ikinci sıklıkta dır⁶. Zigomatik kemik orbital bölge ile birlikte orta yüz bölgesinde burundan sonra en çıkıntılı yapıya sahip olması nedeniyle travmalara oldukça açıktır. Bu da zigomatiko-orbital kırıkların göreceli olarak sık olmasını açıklamaktadır.

Çocuklarda zigoma kırıklarının erişkinlerdeki gibi bulgu vermesinc karşın tanıda güçlüklerle karşılaşılabilir. Çocuk hastaların muayene güçlüğü nedeniyle orbital rimdeki basamak deformitesi ve malar bölgede krepatasyon varlığı gibi tanı konulmasında yardımcı fizik muayene bulgularını yakalamak çoğu zaman mümkün olmamaktadır. Bu nedenle radyolojik yöntemler en önemli tanı aracıdır. Bununla birlikte direkt x-ray grafileri tanı koymada yetersiz

kalabilmektedir^{7,10}. Çocuklarda zigomatiko-orbital kırık şüphesinde bilgisayarlı tomografi (CT) en başta gelen radyolojik tanı yöntemidir^{7,10}.

Pediyatrik yüz kemik kırıklarının tedavisi erişkinlerden bazı farklılıklar gösterir^{10,12}. Yer değiştirmemiş ve yeşil ağaç kırığı tarzındaki zigoma kırıkları konservatif kalınarak tedavi edilebilecek iken yer değiştirmiş kırıklarda açık redüksiyon internal fiksasyon (ARİF) uygulanabilir^{10,11}. Ancak büyümenin devam etmesi nedeniyle gerek açık redüksiyona bağlı diseksiyonun gerekse fiksasyon materyallerinin kullanımı tartışmalıdır^{10,12}. Bu nedenle kırıkların tedavisinde farklı yaklaşımlar vardır.

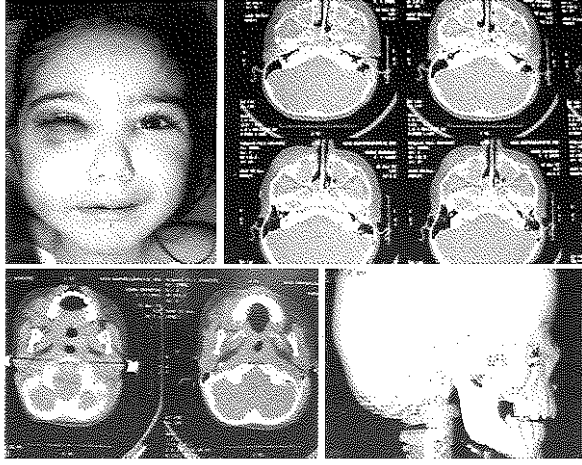
Bu yazıda, kliniğimizde 2003 - 2005 yılları arasında zigomatiko-orbital fraktür nedeni ile takip ve tedavi ettiğimiz 3 - 10 yaş arasındaki 7 hastaya ait kayıtlar retrospektif olarak analiz edilmiş ve tedavi yaklaşımıyla ilgili deneyimlerimiz sunulmuştur.

GEREÇ VE YÖNTEM

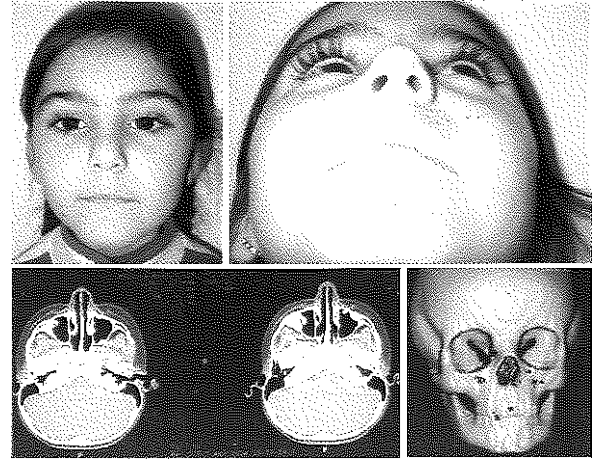
Çalışmaya, kliniğimizde 2003 - 2005 yılları arasında zigomatiko-orbital kırık nedeni ile takip ve tedavi ettiğimiz 7 hasta alındı. Hastaların yaşları, yaralanma nedenleri, kırığın şekli, uygulanan tedavi ve eşlik eden yaralanmalar analiz edildi (Tablo-1). Takip süreleri 6 ay ile 2 yıl arasında değişmekteydi.

AD SOYAD	YAŞ	KIRIK NEDENİ	KIRIK	UYGULAMA TEDAVİ	EŞLİK EDEN YARALANMALAR
D.D.	3	Televizyon düşmesi	Yer değiştirmiş zigoma kırığı	Gilles yaklaşımı ile kapalı redüksiyon	Oksipital kemik kırığı
M.T.	10	Trafik kazası	Bilateral zigoma kırığı	ARİF (Üç noktadan)	yok
B.M.	10	Trafik kazası	Yer değiştirmemiş zigoma kırığı	Operasyonsuz takip	Nazal kırık
K.C.	7	Trafik kazası	Yer değiştirmemiş zigoma kırığı	Operasyonsuz takip	yok
B.C.	5	Trafik kazası	Orbita taban kırığı (Blow-out)	Medpor implant ile onarım	yok
M.İ.	7	Trafik kazası	İnferior orbital rim kırığı (Segmental) + orbita taban kırığı	ARİF (intraorbital rim mikropalak) + orbita tabanına Medpor ile onarım	Üst göz kapağında tam kat kesi
İ.K.	5	Trafik kazası	Zigoma kırığı	ARİF (lateral orbital duvar mikropalak)	Mandibula ve nazal kırık

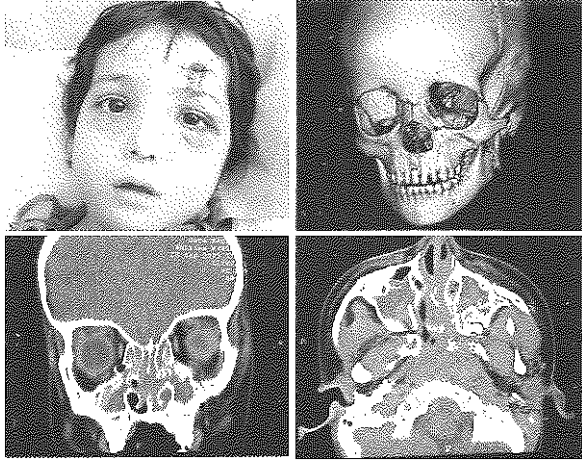
Tablo 1: Hasta yaşı, kırık nedeni, kırık şekli, uygulanan tedavi



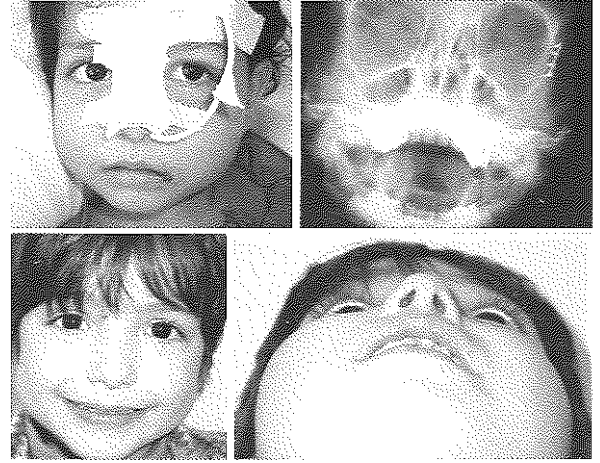
Şekil 1: Hasta no:1 (Sol üst) Preoperatif görünüm. (Sağ üst) Aksiyel CT'nin kesitleri; posterioara deplase olmuş zigomanın görünümü. (Sol alt) Eşlik eden oksipital kırık. (Sağ alt) 3- Boyutlu tomografide zigomanın posterioara deplase görünümü.



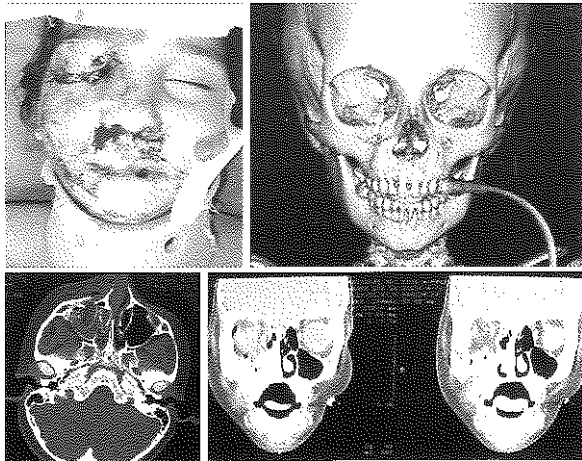
Şekil 2: Hasta no:1 (Sol üst, sağ üst) Postoperatif 27. aydaki görünüm. (Sol alt) Postoperatif 6. ayda aksiyel CT kesitleri; remodeling tamamlanmış. (Sağ alt) Postoperatif 6. ayda 3-Boyutlu CT; redükte edilmiş zigoma.



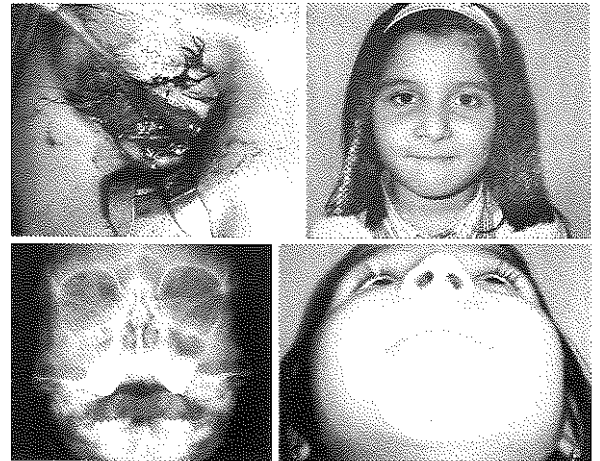
Şekil 3: Hasta no:5 (Sol üst) Preoperatif görünüm. (Sağ üst) 3-Boyutlu CT'de zigomatik kırığın görünümü. (Sol alt, sağ alt) Koronal ve aksiyel CT kesitlerinde kırığın görünümü.



Şekil 4: Hasta no:5 (Sol üst) Operasyondan hemen sonraki görünüm; nazal fraktür için dorsal alçı atel uygulanmış. (Sağ üst) Radyografide lateral orbital rimdeki mikroplak ile fiksasyonun görünümü. (Sol alt, sağ alt) Postoperatif 6. aydaki görünüm.



Şekil 5: Hasta no:4 (Sol üst) Preoperatif görünüm; üst kapakta yumuşak doku laserasyonu. (Sağ üst) 3-Boyutlu CT'de infraorbital rimde kırık. (Sol alt, sağ alt) Aksiyel kesitte zigomanın displasmanı, koronal kesitlerde orbita tabanında kemik defekti görülmekte.



Şekil 6: Hasta no:4 (Sol üst) İntraoperatif görünüm; orbital rim mikroplak ile fiksle edilip, orbita tabanına 0.85 mm kalınlıkta poröz polietilen implant yerleştirildi. (Sol alt) Postoperatif radyografi; infraorbital rimdeki kırık mikroplak ile fiksle edildi. (Sağ üst, sağ alt) Hastanın postoperatif 12. aydaki görünümü.

BULGULAR

Yaş, cinsiyet, yaralanma nedenleri ve tedavi zamanlaması: Hastalara ait yaş, cinsiyet ve yaralanma nedeni Tablo I de sunulmuştur. Toplam 7 hastanın hepsi kız (% 100) olup yaşları 3 ile 10 arasında değişmekteydi. 3 hasta 3 - 5 yaş arasında (% 43), 4 hasta ise 7 - 10 yaş arasında (% 57) idi. İzole zigoma kırığı olan 3 yaşındaki hastada etkin üzerine televizyon düşmesi iken geride kalan 6 hastanın hepsinde etkin trafik kazaları idi. Tek taraflı zigoma kırığı olan 3 yaşındaki hastada oksipital kemik kırığı ile tek taraflı zigoma kırığı olan 5 yaşındaki hastada mandibula ve nazal kemik kırıkları eşlik etmekteydi. Hastaların dördü yaralanmadan sonraki ilk 24 saat içinde opere edilmişken kliniğimizde geç başvuran 3 hastaya travma sonrası 4. ve 5. günlerde müdahale edildi.

Kırık şekli ve uygulanan tedavi yaklaşımı: Tek taraflı izole ve yer değiştirmemiş zigoma kırıklı iki hasta cerrahi müdahalede bulunulmadan takip edildiler. Zigomanın yer değiştirmiş olduğu 3 yaşındaki hastaya Gillies yöntemiyle genel anestezi altında sadece kapalı redüksiyon uygulanıp takibe alındı (Şekil-1,2). Yer değiştirmiş zigoma kırığı olan 3 hastada açık redüksiyon internal fiksasyon (ARİF) uygulandı. Bu hastalardan 5 yaşındaki hasta gingivobukkal ve üst blefaroplasti insizyonları ile açıldığında kırığın frontozigomatik bileşke ve zigomatikomaksiller bileşkeyi içine aldığı, rime kadar uzandığı görüldü. Ancak rimde kırık olmaması ve zigomatikomaksiller bileşkenin yer değiştirmemiş olması nedeniyle sadece lateral orbital duvara mikroplak ile fiksasyon uygulandı (Şekil-3,4). Bilateral kırığı olan 10 yaşındaki hastaya gingivobukkal, subsiliyer ve üst blefaroplasti insizyonlarından girilerek yapılan eksplorasyonda kırığın yer değiştirmiş olması ve hasta yaşının göreceli olarak ileri olması nedeniyle iki tarafa da üç noktadan açık redüksiyon ve internal fiksasyon uygulandı. ARİF uygulanan 7 yaşındaki bir hastada ise izole rim kırığıyla beraber orbita tabanında çökme kırığına bağlı kemik defekti vardı. Orbitanın inferior rimindeki kırık hattına ulaşmak için subsiliyer insizyonla girilerek rime mikro plak - vida ile fiksasyon yapılırken orbita taban defektine 0.85 mm kalınlıktaki poröz polietilen implant (Medpor, Porex Surgical, Inc, Newnan, GA) ile onarım yapıldı (Şekil-5,6). Sadece orbita tabanı çökme kırığı olan bir hastada ise aynı şekilde Medpor implantla onarım sağlandı.

SONUÇ

Hastalar, ortalama 12 (6-27) ay süreyle takip edildi. Hastaların hiçbirinde insizyonlara bağlı komplikasyonla karşılaşılmadı. Subsiliyer insizyon uygulanan bir hastada geçici ekтроpion gelişti ancak deformite masaj ile ameliyattan sonraki 6. haftada düzeldi. Takip açısından süre kısa olsa da bu süreçte hastaların hiçbirinde fasyal asimetriyle karşılaşılmadı. Mikroplak ile onarım uyguladığımız olgularda mikroplaklar çıkartılmadı. Mini plakla onarım uygulanan bilateral zigoma kırığı olan olguda 1 yıl sonra plaklar çıkartıldı. Medpor implant kullanılan hastaların takibinde sorunla karşılaşılmadı. Enfeksiyon, ekspoziyon yada ekstrüzyon gibi

komplikasyonlarla karşılaşılmazken göz hareketlerinde kısıtlılık ve çift görme saptanmadı.

TARTIŞMA

Çocuk yaş grubunda fasyal kırıklar erişkinlerden daha az görülmektedir^{1,8}. Yaş küçüldükçe kırığın görülme oranı ve şiddeti azalmaktadır. Kırık sıklığının az olmasında bir çok neden vardır. Çocuk fasyal kemiklerin nispeten elastik ince bir korteks ve geniş bir kansellöz tabakası olması, kranyumun yüz oranı doğumda 8/1 iken erişkinde bu oranın 2/1 olması nedeniyle frontal bölgenin yüze göre daha çıkıntılı pozisyonda bulunması ve paranasal sinüslerin gelişmemiş olması nedeniyle yüz kemiklerinin daha kompakt yapıda olması gibi nedenler kırık sıklığının düşük olmasını açıklamaktadır^{1,6}. Buna ek olarak çocukların daha korunaklı bir ortamda olmaları, onları muhtemel yaralanmalardan korumaktadır. Yaş ilerledikçe çocuklar sosyalleşmekte, çevre ile ilişkileri artmakta ve travmaya açık hale gelmektedirler. Ayrıca yaşın ilerlemesi ile paranasal sinüs gelişimi tamamlanmakta, yüz kemikleri erişkin formunu almakta ve travmaya daha az dayanıklı hale gelmektedirler. İlerleyen yaşla beraber erişkin tipi kırık ile karşılaşılmakta ve sıklık artmaktadır.

Çocuklarda en sık yaralanma nedeni başta trafik kazaları olmak üzere yüksekten düşmeler, spor yaralanmaları ve şiddete maruz kalmalarıdır^{1,10,12,15}. Bizim hastalarımızın biri hariç tamamında kırık nedeni trafik kazalarıydı. Zigomatiko-orbital kırıklar en çok erkek çocuklarda görülmektedir^{12,15}. Literatür bilgisinin aksine bizim hastalarımızı kız çocukları oluşturmaktaydı. Bunun nedeni yaralanmaların tamamen cinsiyetten farklı olarak trafik kazasından kaynaklanıyor olmasıdır.

Çocuk hastalarda klinik muayene yapmak hem zor hem de hasta uyumu gerektirmektedir. Bu nedenle, çocuk hastalarda fizik muayene ile tanıya yardımcı bulgulara ulaşılamaz. Tanı konulmasında radyolojik yöntemler temel dayanaktır^{7,10}. Direkt grafiler çoğu zaman yeterli bulgu vermediklerinden CT en önemli tanı aracıdır^{7,9}. Çocuklarda en küçük kırık şüphesinde CT tetkiki istenmelidir^{7,9}.

Diğer çocuk yüz kemik kırıklarında olduğu gibi zigomatiko-orbital yöre kırıklarında da tedavi yaklaşımı hastaya bireyselleştirilerek uygulanması önerilmektedir. Çocuklardaki zigomatiko-orbital yöre kırıklarında uygulanacak tedavi yaklaşımı bir takım özellikler gösterir. Çocuk yüz iskeletinin hızlı iyileşme ve yüksek remodeling yeteneği göz önünde bulundurularak tedavide olabildiğince konservatif davranılmalıdır^{11,15,16}. Özellikle büyümekte olan çocuk yüz iskeleti göz önünde bulundurularak en konservatif yaklaşım tercih edilmelidir^{10,12,13,15}. Yer değiştirmemiş veya minimal yer değiştirmiş kırıklarda hiçbir cerrahi girişim yapılmadan sadece takip yeterli olabilir^{3,15}. Çocukluk dönemindeki yüz kemiklerin mineral yoğunluğunun az, matriks yoğunluğunun fazla olmasından dolayı tam ayrışmadan ziyade yaş ağaç tarzındaki kırıklara daha sık rastlanır^{2,4}. Minimal yer değiştirmiş kırıklarda ve yer değiştirmiş yaş ağaç tarzı kırıklarda çoğu zaman kapalı redüksiyon yeterli olabilmektedir. Bizde bu tip kırığı olan 1 olgumuzda kapalı redüksiyon ile onarım sağladık

ve uzun dönem takipte sorunla karşılaşmadık. Yine de yaralanmanın şiddetli olduğu, ileri derecede yer değiştirmiş veya kemik defekti olan yaralanmalarda erişkinlerdeki benzer tedavi yaklaşımları uygulanabilmektedir. Nadir karşılaşılan yer değiştirmiş ve stabil olmayan kırıklarda yetişkinlerde olduğu gibi açık redüksiyon ve plak - vida yardımı ile rijit fiksasyondan kaçınılmamalıdır^{8,10,12}. Zigomatiko-orbital kırıklarda diplopi, enoftalmi, zigoma ve orbital duvarın yer değiştirmiş olması ARİF endikasyonudur⁷. Eğer zigomada yer değiştirme varsa ve açık redüksiyon yapılacaksa, çocuklarda kemiklerin çok hızlı iyileşme özelliği nedeniyle ilk 4 gün içinde operasyon yapılmalıdır⁷. Biz tüm olgularımıza, başvurdukları andan itibaren mümkün olan en kısa zamanda girişimde bulunmaya çalıştık ancak kliniğimize geç başvuran hastalarda başvurudan hemen sonra en kısa sürede tedavi yapıldı. Erken aşamada tedavi edilmeyen displase kırıklar hızla iyileşeceklerinden daha sonraki tedaviler hem güç olabilir hem de çıkmakta olan dişler nedeniyle hastaya zarar verici olabilir. Çocuk yüz kemik kırıklarının tedavisinde önemli olan bir nokta da onarım için yapılan yumuşak doku diseksiyonlarının oluşturacağı gelişme geriliği veya büyüme bozukluğudur^{10,11,17}. Bu nedenle şiddeti hangi boyutta olursa olsun kırığın en az diseksiyonla redükte ve stabilize edilebileceği bir yaklaşımda bulunmak temel ilke olarak benimsenmelidir. Rijit fiksasyon uygulanmışsa kullanılan plakların yüz iskeletinde gelişme geriliği oluşturabileceğinden bir süre sonra çıkartılması önerilmektedir^{17,18}. Ancak bu konu tartışmalıdır^{10,11,17}. Lin ve arkadaşlarının yapmış oldukları deneysel çalışmada kranyofasiyal iskelet üzerinde yapılan osteotomi sonrası uygulanan plak ve vida ile fiksasyonun bölgesel büyüme geriliğine yol açtığı gösterilmişken suturalar üzerinc plak ve vida tespitiyle beraber cerrahi diseksiyonun büyüme üzerine etkisi olmadığı gösterilmiştir¹⁸. Burada osteotominin büyüme geriliğine neden olduğu ileri sürülmektedir. Bununla birlikte klinik uygulama da farklılıklar vardır. Postnick ve arkadaşları çocuk hastalarda rijit fiksasyon için kullandıkları plakları çıkartmazlarken¹⁰, Thaller ve arkadaşları ise kullanılan miniplakların çıkarılmasını önermektedirler⁸. Biz de 3 noktadan tespit yapılmış ve mini plak kullanılan 1 olgumuzda plak çıkartırken periorbital yörede mikroplakla onarım yaptığımız olgularda plakları çıkartmadık. Orbita gelişiminin 2 yaşında % 85 - 90 oranında tamamlandığından bu yaştan sonra görülen periorbital yöre kırıklarında mikroplak kullanılabileceği ve bunun çıkartılmasının gerekmediği bildirilmektedir¹⁷. Polilaktik asit ve poliglolikolik asitten yapılabilecek plak - vida sistemlerinin kullanılması hem hızlı büyümekte olan yüz iskeletinde olası bir gelişme geriliğinin önlenmesi hem de plakların sonradan ikinci bir cerrahi müdahale ile çıkartılması gereğini ortadan kaldırması nedeniyle tercih edilebilir¹⁷. Günümüzde kırık fiksasyonunda eğilim eriyebilir plak - vida sistemlerine doğru kaymışsa da özellikle zigoma kırıklarının tedavisinde bu plakların kullanımı sınırlıdır¹⁹. Mevcut plakların şekillendirilmelerindeki güçlükler, göreceli olarak da mikro plaklardan büyük olmaları ve kuvvete karşı yetersiz direnç göstermeleri gibi nedenler eriyebilir plak ve vida

sistemlerinin kullanımını kısıtlamaktadır. Bu nedenle mevcut titanyum mikro plaklar yeterli stabiliteyi sağlamaları ve uygulama kolaylığı nedeniyle iyi bir alternatiftir. Bu konuda karşılaşılabilecek en önemli problem mikro plakların tekrar çıkartılma gereksinimidir. Ancak yukarıda da belirttiğimiz gibi orbital gelişimin % 85 - 90'ının 2 yaşa kadar tamamlandığı göz önüne alındığında özellikle mikroplakların çıkartılmasına gerek olmadan büyük bir hasta grubunda güvenli bir şekilde kullanılabileceği ortaya çıkmaktadır. Biz de kliniğimizde rijit fiksasyon amacı ile yaşa ve kırık lokalizasyonuna bağlı olarak sıklıkla titanyum mikro plak - vida sistemleri kullanılmaktayız.

Enoftalmi ve çift görme nedeni olan orbita tabanı çökme kırıklarının tanı ve tedavisi önemlidir. Maksillofasiyal tomografi çift görmenin nedeninin ödem nedeniyle mi yoksa gerçekten bir periorbital yumuşak doku sıkışması sonucu mu olduğunu açıklamakta yardımcıdır. Ödeme bağlı çift görmelerde 6 aya varan bir yakın takip programı yeterli iken orbita tabanı çökme kırıklarına bağlı çift görmelerde sıkışan dokuların orbital boşluğa redükte edilmesi ve defektin onarılması optimal fonksiyonel sonuç alınması açısından gereklidir. Onarım içinde otojen dokular veya poröz polietilen, silikon, vialium mesh gibi alloplastik materyaller tercih edilebilir^{6,8,10,11}. Orbita tabanı onarımında Ferreira ve arkadaşları silikon kullanırlarken⁶, Thaller ve arkadaşları vialium mikromesh kullanmışlardır⁸. Postnic ve arkadaşları ise otojen dokuyu tercih etmişlerdir¹⁰. Çocuklarda otojen dokuların tercih edilmesi genel kabul görmüş bir yöntem olmakla beraber, biz olgularımızda ilave bir morbiditeden olabildiğince kaçınmak amacı ile orbita tabanı kırıklarında alloplastik bir materyal olarak poröz polietilen implant kullandık. Bu olgularımızda enfeksiyon, implant yer değiştirmesi yada ekspozisyonu gibi implantla ilişkili önemli bir sorunla karşılaşmadık. Bu durum, yetişkinlerden farklı olarak osteojenik kapasitesi oldukça yüksek olan pediatrik hastalarda orbita tabanı onarımı için alloplastik bir materyal olarak poröz polietilen implantın uygun bir seçenek olabileceğini düşündürmektedir.

Sonuç olarak, literatürün gözden geçirilmesi ve bu olgulardan elde ettiğimiz deneyimlerimize göre, pediatrik zigomatiko-orbital kırıkların tanı ve tedavisinde şu noktalara dikkat edilmelidir;

- Direkt grafipler ve klinik muayene ile tanı koymak güçtür. Eğer kırık şüphesi varsa mutlaka CT çekilerek kırık olmadığı gösterilmelidir.

- Displase olmayan kırıklarda konservatif kalınmalıdır.

- Minimal displase yaş ağaç tarzı kırıklarda kapalı redüksiyon yapılabilir.

- Eğer kırık deplase ve stabil değilse açık redüksiyon ve internal fiksasyondan kaçınılmamalıdır. Ancak diseksiyon mümkün olduğunca sınırlı tutulmalı ve redüksiyonu takiben en az sayıda plak ile fiksasyon sağlanmasına çalışılmalıdır.

- Displase kırığı mevcut haliyle bırakmanın yada gereğinden fazla geniş subperiosteal diseksiyon ile plak ve vida kullanımının yüz gelişimini olumsuz etkileyeceği akıldan bulundurulmalıdır.

- Hastaların yaşı ve yüz iskeletinin gelişme durumu ve kullanılan fiksasyon materyali göz önünde bulundurularak rijit fiksasyon materyallerinin çıkartılması için planlama yapılmalıdır.

*Yrd. Doç. Dr. Muhtidin Eski
Gülhane Askeri Tıp Akademisi
Plastik, Rekonstrüktif ve Estetik Cerrahi AD.
06018 Etilik, Ankara*

KAYNAKLAR

- Haug RH, Foss J. Maxillofacial injuries in the pediatric patient. *Oral Surg Oral Med Oral Pathol Oral Radiol Endod* 90: 126, 2000.
- Kaban LB, Mulliken JB, Murray JE. Facial fractures in children. *Plast Reconstr Surg* 59: 15, 1977.
- Shaikh ZS, Worral SF. Epidemiology of facial trauma in a sample of patient aged 1-18 years. *Injury* 33: 669, 2002.
- Managlia AJ, Kline ST. Maxillofacial trauma in the pediatric age group. *Otolaryngol Clin North Am* 16: 717, 1983.
- Zerfowski M, Bremerich A. Facial trauma in children and adolescents. *Clin Oral Invest* 2: 120, 1998.
- Ferreira PC, Amarante JM, Silva PD. Retrospective study of 1251 maxillofacial fractures in children and adolescents. *Plast Reconstr Surg* 115: 1500, 2005.
- Kelly JK. Pediatric facial trauma. In Achauer BM, Eriksson E, Guyuron B, Coleman III JJ, Russell RC, VanderKolk CA. (Eds) *Plastic Surgery Indication, Operation, and outcomes*. Philadelphia, Mosby: 941, 2000.
- Thaller SR, Huang V. Midfacial fractures in pediatric population. *Ann Plast Surg* 29: 348, 1992.
- Holland AJA, Broome C, Steinberg A: Facial fractures in children. *Pediatr Emerg Care* 17: 57, 2001.
- Posnick JC, Wells M, Pron GE: Pediatric facial fractures: Evolving patterns of treatment. *J Oral Maxillofac Surg* 51: 836, 1993.
- Scott PB, Joseph BD. Contraversies in the management of pediatric facial fractures. *Clinics in Plast Surg* 19: 245, 1992.
- Şengezer M, Er E, Devcci M: Pediatrik maksillofasyal travmalar: Klinik deneyimlerimiz. *Türk Plast Cer Derg* 8: 75, 2000.
- Sherick DG, Buchman RS, Patel PP: Pediatric facial fractures: A demographic analysis outside an urban environment. *Ann Plast Surg* 38: 578, 1997.
- Iida S, Matsuya T: Paediatric maxillofacial fractures: Their aetiological characters and fracture patterns. *J Cranio-Maxillofac Surg* 30: 237, 2002.
- Gussack GS, Luterman A, Powell RW: Pediatric maxillofacial trauma: Unique features in diagnosis and treatment. *Laryngoscope* 97: 925, 1987.
- Gottlieb W, Faust RA, Phillips CD: Maxiller fractures in children: eMedicine. [Wysiwyg://2//file:/AJ/eMedicine](http://2//file:/AJ/eMedicine). 1 - 11, 2003.
- Haug RH, Cunningham LL, Brandt MT.: Plates, Screws and Children: Their Relationship in Craniomaxillofacial Trauma. *J Long-Term Effects of Medical Implants* 13: 271, 2003.
- Lin KY, Bartlett SP, Yaremchuk MJ: An experimental study on the effect of rigid fixation on the developing craniofacial skeleton. *Plast Reconstr Surg* 87: 229, 1991.
- Eppley BL. Use of resorbable plates and screws in pediatric facial fractures. *J Oral Maxillofac Surg* 63: 385, 2005.
- Kosaka M, Miyanohara T, Wada Y: Intracranial migration of fixation wires following correction of craniosynostosis in an infant. *J Cranio-Maxillofac Surg* 31: 15, 2003.
- Sherick DG, Buchman SR, Patel PP: Pediatric facial fractures: Analysis of differences in subspecialty care. *Plast Reconstr Surg* 102: 2, 1998.