

# YARA KAPATILMASINDA BASİT VE PRATİK BİR CİLT GERME TEKNİĞİ

Mustafa NİŞANCI, Muhitdin ESKİ, Tekin ŞİMŞEK, Mustafa ŞENGEZER

GATA, Plastik, Rekonstrüktif ve Estetik Cerrahi AD, Ankara

## ÖZET

Plastik cerrahların sıkça karşılaştığı sorunlardan bir tanesi de primer onarılamayan cilt defektlerinin kapatılmasındaki güçlüğüdür. Bu tarz defektlerin kapatılmasında basit cilt greftlemesinden, serbest fleplere kadar çok sayıda alternatif teknik mevcuttur. Bununla birlikte, sekonder onarım yöntemleri sıklıkla donör alan morbiditesi ve göreceli olarak daha kötü kozmetik sonuçlara yol açabilir. Önemli anatomik yapılarda distorsiyona yol açmıyorsa primer onarım daima öncelikli olarak göz önünde bulundurulmalıdır. Bu amaçla geniş defektleri primer kapatmak için cildin gerdirilerek doku kazanılmasına dayanan değişik ve göreceli olarak pahalı cihaz ve yöntemler tanımlanmıştır. Bu çalışmada, lastik bir bant (penröz dren) ve bir cilt zımbasından (skin stapler) oluşan basit bir cilt yaklaştırma sistemi tanımlanmaktadır. Bu sistem değişik nedenlerle oluşmuş yumuşak doku defektlerinin primer yada daha basit bir yöntemle kapatılmasına olanak verecek şekilde 13 hastada kullanılmıştır. Sistem, primer kapatılamayan ve yara bakımı gerektiren 3 hastada yara bakımına engel olmaksızın cilt yaklaştırma ve sonrasında primer onarım, 4 hastada eksizyon sonrası oluşan cilt defektlerinde yara kenarlarının primer onarımına imkan tanıyacak şekilde yaklaştırılması amacıyla kullanılırken, 2 hastada defekt büyüklüğünün küçültülüp daha basit bir yöntemle kapatılması ve son grup olarak da 4 hastada da fasyotomi hatlarının kapatılması veya primer onarılmış yara hatlarında cilt gerginliğini azaltmak amacıyla kullanılmıştır. Sonuç olarak, kolaylıkla temin edilebilen elastik dren ve cilt zımbasından oluşan sistem, farklı nedenlerle oluşmuş ve primer kapatılamayan yaraların tedavisinde başarılı bir şekilde kullanılabilen ucuz ve pratik bir yöntemdir. **Anahtar Kelimeler:** Cilt germe, primer onarım, cilt defekti.

## SUMMARY

Skin defects that cannot be closed primarily are common problems that a plastic surgeon frequently encounters during his practice. From simple skin grafting to more complex and demanding procedures such as free flaps, many alternative techniques have been developed for closure of skin defects. However, secondary-closure methods are usually associated with additional problems such as donor site morbidity and displeasing cosmetic results. Primary repair is always considered as the first option of closure unless it causes distortion of important anatomic structures. Various device or methods, based on skin-stretching, have been described to close large defects primarily without creating secondary defects.

In this study we devised a simple skin stretching system composed of an elastic rubber band and a skin stapler. This system was used for repair of different types of soft-tissue defects with primary closure or simple technique in 13 patients. The system provided delayed primary closure in 3 patients that require open wound care, primary closure in 4 patients, reduction of defect size in 2 patients with large complicated wounds, delayed primary closure without unnecessary wound retraction in two fasciotomy patients and tension relief over two closure lines.

This cheap and practical skin stretching technique that composed of skin stapler and rubber drains, which may be easily provided, can be used to treat different types of soft-tissue defects with primary closure or simple technique. **Keywords:** Skin stretching; primary wound closure; skin defect.

## GİRİŞ

Primer onarılamayan cilt defektlerinin kapatılması plastik cerrahların sıkça karşılaştığı sorunlardandır. Bu tip defektlerin kapatılmasında basit cilt greftlemesinden serbest

fleplere kadar çok sayıda alternatif teknik bulunmaktadır. Bunun yanında, bu onarım yöntemleri sıklıkla donör alan morbiditesi ve hoş olmayan kozmetik sonuçlar gibi ilave

problemlere de yol açabilir. Bazen, gerilim altında primer kapatma hipertrofik skar ya da skar genişlemesi ile sonuçlansa bile sekonder onarım teknikleriyle elde edilebilecek sonuçlardan daha kabul edilebilir kozmetik sonuç elde etmek mümkün olabilir. Bu nedenle önemli anatomik yapıların distorsiyonuna neden olmuyorsa, mümkün ise primer onarım her zaman öncelikli seçenek olarak göz önünde bulundurulmalıdır.

Geniş defektlerin primer kapatılmasında cildin gerdirilmesi, pre-suturing ve büzgü sütürü (purse-string) gibi sekonder defekt oluşturmeyen çok sayıda teknik tanımlanmıştır 1-3. Bunlar içerisinde üzerinde en çok çalışılmış ve en etkin olanlardan birisi cildin gerdirilmesidir 1,4,5. Bu amaçla üretilmiş cihazlarda mevcuttur 1. Bu amaçla üretilen ve cildin gerilmesini sağlayan cihazlara bağımlılığı ortadan kaldıracak, sadece elastik bir bant ve bir cilt zımbasından oluşan, basit ve ucuz bir cilt germe yöntemi geliştirdik. Bu çalışmada tanımladığımız basit cilt germe tekniğinin kullanımı ile ilgili deneyimlerimizi sunmayı amaçladık.

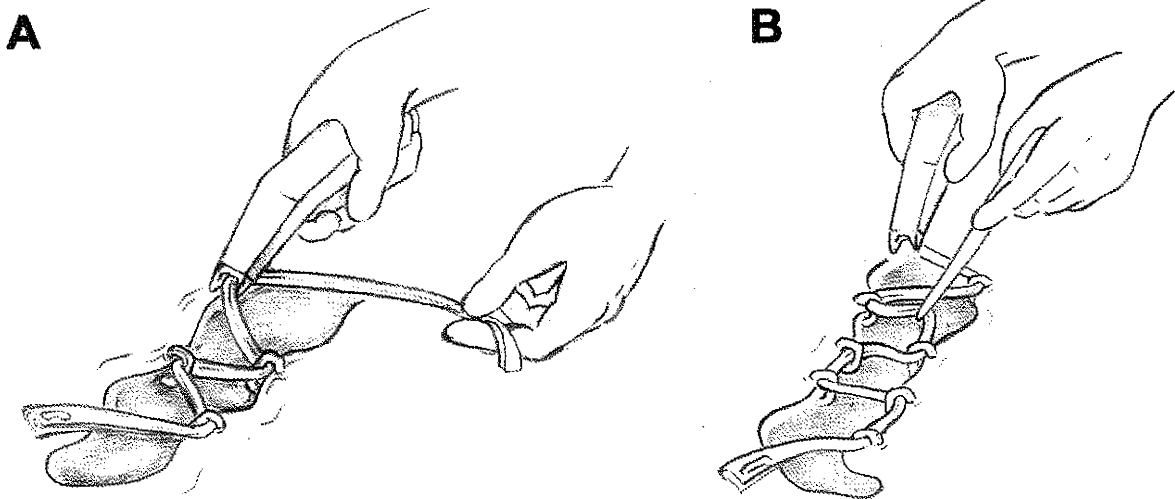
### GEREÇ VE YÖNTEM

Bir adet penröz dren iyi bir lastik bant olarak fonksiyon görebilir. Eğer penröz dren çok geniş ise uzunlamasına kesilerek istenilen genişlikte bir lastik bant elde edilebilir. Uygulamaya lastik bandın, defektin uzun aksında yara kenarlarından birine cilt zımbası (stapler) ile tespit edilmesiyle başlanır. Ardından, lastik bant defektin karşı tarafına uzun aks boyunca 45° oluşturacak şekilde çaprazlamasına gerdirilir ve bir adet zımba ile yara kenarına tespit edilir. Ancak tespitite lastik bant zımbanın altından geçirilir. Böylece lastik bant zımbanın altından geçerken tıpkı bir makara sistemi gibi hareketli kalmasına izin verir. Gerginlik korunarak aynı işlem karşı tarafa uygulanır. Bu

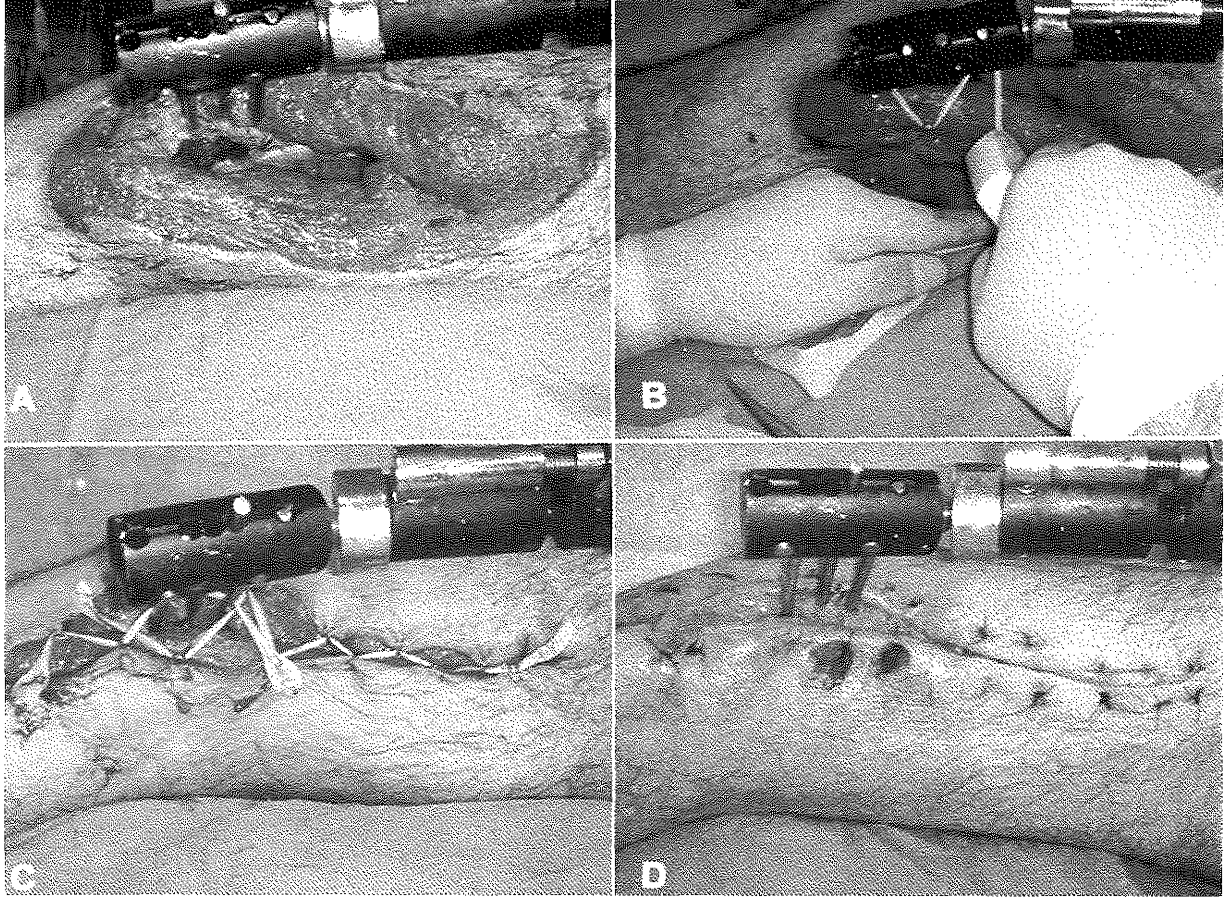
işleme yarının diğer ucuna ulaşılan kadar devam edilir ve en uçta lastik bant gergin bir şekilde başlangıçtaki gibi bir kaç cilt zımbası ile cilde tespit edilir (Şekil 1A). Yara kenarlarında esneme nedeni ile lastik bant gevşediğinde mevcut tel zımba aralarına yeni tel zımba yerleştirilerek lastik bandın gerginliği artırılır (Şekil 1B). Böylece her seferinde cilt kenarlarına uygulanan vertikal kuvvet korunarak defekt kenarlarının birbirine yaklaştırılması sağlanır. İşleme yara kenarları birbirine yaklaşılan kadar devam edilir. Zımbaların konulması sırasında küçük miktarda lokal anestezi infiltrasyonu gerektirebilir. Yara kenarları birbirine yaklaştıktan sonra primer kapatma uygulanabilir. Bu işlem yarının primer kapatılması için kullanılabilir gibi açık yara veya fasyotomi insizyonlarında olduğu gibi yarının genişlemesini önlemek yada gerilim altında kapatılmış yara kenarlarına binen kuvveti azaltmak içinde kullanılabilir.

### BULGULAR

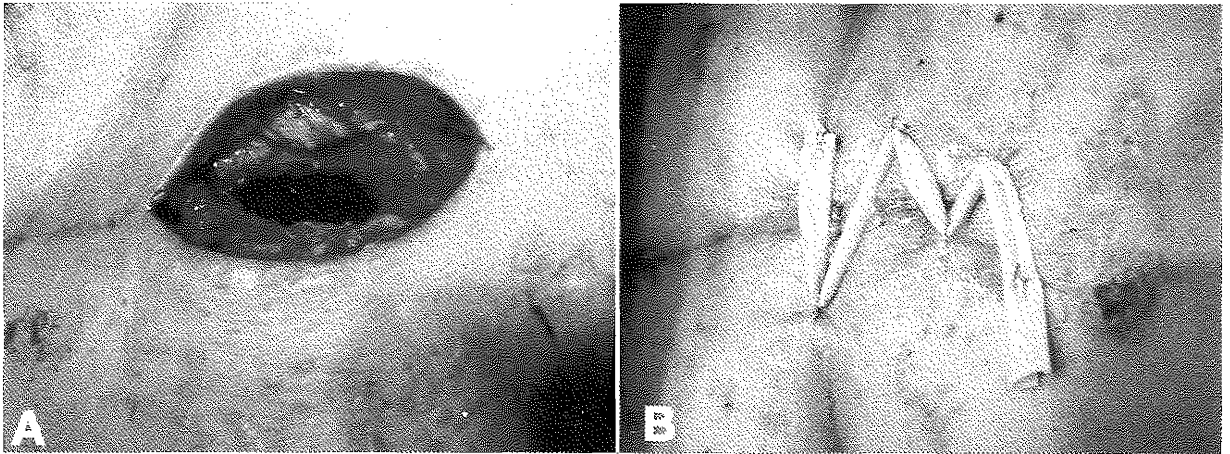
Bu yöntemi kullanarak tedavi uyguladığımız hastalara ait bilgiler Tablo 1'de özetlenmiştir. Son iki yıl içinde bu yöntem 13 hastada uygulandı. Bu teknik, problemli yarası olan 3 hastada uygun yara bakımı eşliğinde gecikmiş primer kapamaya olanak tanıdı (Şekil 2). Bu yöntem cilt germe sisteminin nihai amacı olan primer kapamayı 4 hastada mümkün kıldı (Şekil 3). Daha komplike yarası olan 2 hastada bu lastik bant sisteminin defekt büyüklüğünü yaklaşık %50 oranında azalttığını gördük. Böylece bu olgularda daha basit bir teknik olan greftlemeyle onarım yapmak mümkün oldu. Fasyotomi defektli 2 hastada bu sistemi uzun süren açık yara bakımında yara kenarlarının aşırı retraksiyonunu önlemek için kullandık. Primer kapamanın gerginlik altında yapıldığı 2 hastada bu tekniği gerginliği azaltmak için kullandık.



Şekil 1: (A) Elastik bant takılı metal kancaların gerginliklerinin ayarlanarak konulması. Metal kancalar elastik bandı yara kenarı boyunca cilde sabitlemeden esneme noktası oluşturacak şekilde konulmalıdır. (B) Yara dudakları birbirine yaklaşıp elastik bant üzerindeki gerilim azalınca yeni kancalar uygulanır. Bu şekilde elastik bandın fiksasyonu zig-zag formdanı rektangüler forma çevrilerek her seferinde germe kuvveti yeniden ayarlanabilir.



Şekil 2: Olgu 1. (A) Cilt germeden önce alt ekstremitedeki doku defektinin görünümü. (B) Elastik bandın ve metal kancanın konulması. (C) Yara kenarlarında ilave metal kancalarla gerginliğin yeniden ayarlanması. (D) Uygulanan cilt germe tekniği sonrası yaranın görünümü.



Şekil 3: Olgu 9. (A) Primer onarımın gerçekleştirilemeyeceği presternal yörede cilt defekti. (B) Cilt germe ile primer kapatılması sağlanmış ve cilt gerginliğini azaltmak için lastik bant uygulanmış.

### TARTIŞMA

Cilt germe işleminde cildin viskoelastik özelliğinden yararlanılmaktadır<sup>1</sup>. Mekanik esnekliği ve gerilme ile gevşeme biyomekanik özelliği sayesinde cilt, halihazırda

mevcut esnekliğinden daha fazla gerdirilebilir<sup>5</sup>. Mekanik esnekliğin fiziki özelliği sayesinde cilde kısa süreli ancak sürekli bir kuvvet uygulayarak sekonder olarak şekil

HASTA NO	HASTA YAŞI	YARANIN NEDENİ	EŞLİK EDEN HASTALIK	LOKALİZASYON VE BÜYÜKLÜK	UYGULAMA SÜRESİ	TEDAVİ VE SONUÇLAR
1	21	Alt ekstremitte ateşli silah yaralanması	yok	Bacak 20x8cm	19 gün	Açık yara bakımı + cilt germe ile gecikmiş primer kapama.
2	20	Gluteal bölge ateşli silah yaralanması	yok	Gluteal bölge 12x8cm	13 gün	
3	33	Sellülitte bağlı yumuşak doku nekrozu	yok	Medial uyuk 10x5cm	12 gün	
4	23	Kara mayını patlaması	yok	Ayak 12x8	17gün	Açık yara bakımı + cilt germe ile defekt büyüklüğünün küçültülmesi (ekspose kemiği kapatacak şekilde yaklaşık % 50)+ kalan defektin cilt grefti ile greftlenmesi
5	35	Düşmeye bağlı bacakta açık yara	yok	Bacak 15x8 cm	10gün	
6	43	Cerrahi sonrası cilt nekrozu	yok	Inguinal bölge 10x4cm	11 gün	Cilt germe ile primer kapama.
7	9	Dev kılı nevis eksizyonu	yok	Sırt 8x4cm	7gün	
8	11	Dev kılı nevis eksizyonu	yok	Lumbar bölge 10x5cm	9 gün	
9	56	Sternotomi defekti	diabet	presternal 8x5cm	11 gün	
10	21	Yüksek voltaj elektrik yanığı sonrası açılan fasyotomi defekti	yok	Bacak	14 gün	Cilt germe ile aşırı cilt retraksiyonunun önlenmesi + gecikmiş primer kapama.
11	43	Yüksek voltaj elektrik yanığı sonrası açılan fasyotomi defekti	yok	Kol	15 gün	
12	22	Fasyotomi insizyonu	yok	Lateral uyuk	7 gün	Lastik bant yardımı ile gerginliğin azaltılması + yara açılması gelişmeden iyileşme.
13	22	Fasyotomi insizyonu	yok	Lateral uyuk	9 gün	

kazandırılabilir<sup>5</sup>. Cilt germe işlemi yararın kapatılmasındaki gerginliği dereceli olarak azaltır ve cilt defektlerini kapama için ilave bir işleme ihtiyaç bırakmadan primer kapatılmasına imkan tanır<sup>1</sup>. Profabrike ya da özel yapılmış cilt germe cihazlarının klinik kullanımları oldukça popülerite kazanmıştır. Hirshowitz'in tanımladığı "Sure-Closure" cilt germe sistemi sadece 30 dakikalık bir periyotla yara kenarları boyunca kontrollü ve eşit dağılarak artan bir gerilim uygulayarak cildin hızla gerilmesini ve minimum geri dönme eğilimi oluşturmasını sağlar<sup>1</sup>.

Bizim tekniğimiz hemen her cerrahi bölümde mevcut cilt zımbası ve lastik drenden oluşmakta ve yara kenarlarında devamlı bir çekme gücü germe oluşturarak cilt uzaması sağlayan pratik bir tekniktir. Lastik bant üzerindeki ihtiyaç duyulan germe iyi tahmin edilmeli ve maksimum yaklaştırmayı sağlarken yara kenarlarında da dolaşımı bozmayacak seviyede ayarlanmalıdır. Cilt zımbasının metal kancaları, yara kenarları boyunca germe kuvvetini dağıtan bir makara fonksiyonu görecektir şekilde, germe kuvvetinin vektörünü yara kenarlarına yönlendirecek noktalara konmalıdır. Bu vektörlerde yararın her iki tarafı boyunca devam eden çekme kuvveti cilt esnedikçe azalır. Yeni kancalar konulup yeni makara vektörleri oluşturularak gevşeyen lastik bantların gerilmesi sağlanır ve istenilen çekme kuvveti yeniden temin edilebilir. Primer kapamayı mümkün kılacak yeterli yaklaştırmaya sağlanıncaya kadar yara kenarları her seferinde biraz daha bir araya getirilir. Bu aşamada gerekirse lastik bantlar altında yara bakımı da yapmak mümkündür. Yararın spesifik özelliklerine ve lokalizasyonuna bağlı olarak germeyi yeniden sağlamaya yönelik yara kenarlarına yeni metal kancaların konma zamanı değişken olup buna cerrah karar vermektedir.

Benzer teknik daha önce Asgari ve Spinelli tarafından fasyotomi yaralarının tedavisi için kullanılmıştır<sup>6</sup>. Biz ise tekniğimizi fasyotomi dışında problemlili yada enfekte yaralar için kullandık. Problemlili ya da enfekte yaralarda elastik bant ile germe gecikmiş primer kapama için yara kenarlarını dereceli bir şekilde yaklaştırılırken eş zamanlı olarak uygun yara bakımına da izin verir. Defektin

kapatılması umulmasa bile elastik bant ile germe işlemi fasyotomi defektlerinde olduğu gibi defektin büyüklüğündeki istenmeyen artışa neden olan aşırı retraksiyonu da önleyebilir. Gerginlik altında kapatılan yaralarda cerrahiye takiben belirli bir süre cilt onarım hattındaki gerilimin rahatlatılması bu tekniğin diğer bir uygulama alanıdır. Çünkü cildin gerilim altında kapatılması cerrahi sonrası yara açılmasının başlıca sebebidir.

Bu çalışmanın önemli sınırlamalarından birisi, kullandığımız tekniğin benzer yöntemlerle karşılaştırılmasının yapılamamış olmasıdır. Ancak olguların büyük bir kısmında bu yöntem kullanılmamış olsaydı primer kapatma mümkün olmayacağı gibi mevcut defektlerin kapatılması için teknik olarak daha zor ve donor alan morbiditesi olan ve göreceli olarak daha kötü kozmetik sonuç verebilecek serbest doku aktarımı yada uzun süre yara bakımı ve greftleme gibi yöntemleri kullanmamız gerekecekti. Bu yöntem kullanılarak olguların önemli bir kısmında cilt defektlerinin primer kapatılması sağlandığı gibi kalan olgularda daha basit bir yöntemle onarım sağlamak mümkün olmuştur.

Tanımladığımız cilt germe yöntemi her klinikte kolaylıkla temin edilebilecek materyallerden oluşmakta ve farklı nedenlerle oluşmuş cilt defektlerinin kapatılmasında kullanılabilir olacak oldukça basit ve ucuz bir tekniktir.

## SONUÇ

Özetle, bu pratik yöntemin sağladığı avantajlar sıralanacak olursa;

- 1- Gerginlik olmaksızın primer onarıma imkan sağlanana kadar cilt kenarlarını yaklaştırmak.
- 2- Belirli bir süre açık yara bakımı gerektiren problemlili yaralı hastalarda açık yara bakımına engel olmadan yara kenarlarını dereceli olarak yaklaştırarak geç primer onarımı mümkün kılmak ya da defekti küçültmek.
- 3- Fasyotomi sonrası defektin istenmeyen genişlemesinin önüne geçmek ve sonradan primer onarım için yaklaştırmaya sağlamak.
- 4- Onarım hattındaki gerginliği azaltmak.

*Yrd. Doç. Dr. Muhtidin ESKİ*

*Gülhane Askeri Tıp Akademisi*

*Plastik, Rekonstrüktif ve Estetik Cerrahi AD.*

*06018 Etlik, Ankara*

## KAYNAKLAR

1. Hirshowitz B, Lindenbaum E, Har-Shai Y. A skin-stretching device for harnessing of the viscoelastic properties of the skin. *Plast Reconstr Surg* 1993; 92:260-265.
2. Liang, MD, Briggs P, Heckler FR, et al. Persuturing: A new technique for closing large skin defect. *Clinical and experimental studies. Plast Reconstr Surg* 1988;81:5-7.
3. Tremolada C, Blandini D, Beratta M, et al. The "round block" purse-string suture: A simple method to close skin defects with minimal scarring. *Plast Reconstr Surg* 1997;100:1-5.
4. Kanjoor J-R, Bang R-L, Ebrahim M-K. Role of skin stretching device for wound closure. *Eur J Plast Surg.* 2002 ;25:323-327.
5. Melis P, Noorlander ML, Chantal M, et al. Rapid alignment of collagen fibers in the dermis of undermined and not undermined skin stretched with a skin-stretching device. *Plast Reconstr Surg.* 2002;109:674-676.
6. Asgari MM, Spinelli HM. The vessel loop shoelace technique for closure of fasciotomy wounds. *Ann Plast Surg.* 2000; 44:225-229.