

KALICI AMELİYAT ÖNCESİ ÇİZİMLER ELDE ETMEK İÇİN KOLAY BİR YÖNTEM

*Tonguç İŞKEN, *Jale ERDOĞAN, *Şahin ALAGÖZ, *Murat ONYEDİ, *Hakkı İZMİRLİ

*Kocaeli Üniversitesi Tıp Fakültesi Plastik ve Rekonstrüktif Cerrahi A.D, Kocaeli

Sayın Editör,

Ameliyat öncesi ameliyatla ilgili detaylı planlama plastik cerrahi ameliyatlarının çok önemli ve ayrılmaz bir parçasıdır. Meme küçültme, çeşitli flep dizaynları başta olmak üzere birçok ölçüm ve işaretlemeler sıklıkla operasyondan 1 gün önce gerçekleştirilir.

Ne yazık ki bu çizimler hasta ameliyata alındığında çoğu belirsiz hale gelir ve kalan çizimler ise genelde hastanın povidon iyod veya benzeri antiseptik solüsyonlar ile cerrahi deri hazırlığı esnasında silinir.

Ameliyat öncesi çizim yaparken yanlış çizgilerin silinip düzeltilmesinde alkol sıklıkla kullanılır.

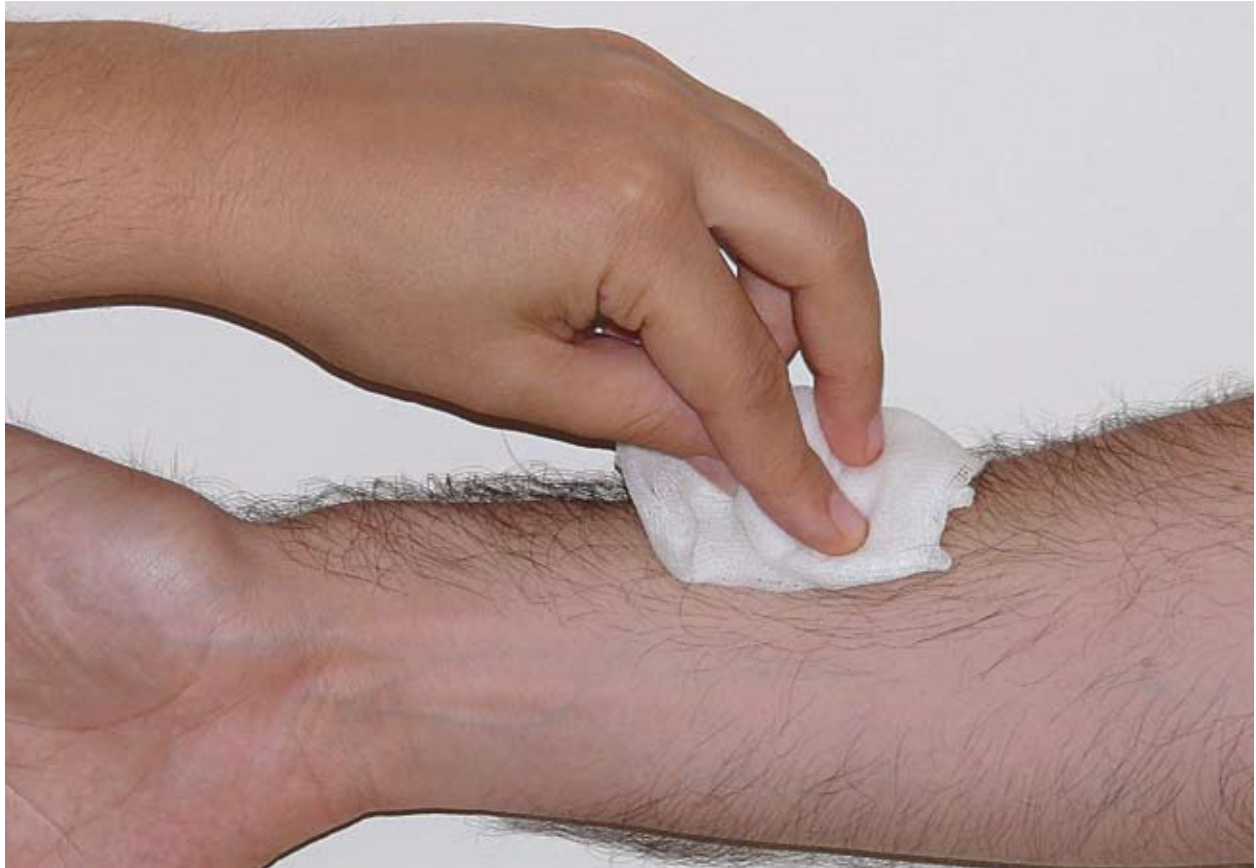Düzeltilme amacıyla alkol kullanılmasını takiben parmaklarda ve hastanın alkol ile temizlenmiş kısımlarındaki çizimlerin çok daha kalıcı olması. Çizim öncesi alkol ile temizlemenin çizimleri kalıcı yapacağı hipotezini kafamızda oluşturdu. Aşağıda tanımlanan koşullarda bu hipotez sınıandı.

Deney gönüllü plastik cerrahi asistanlarının ön kolu iç tarafında yapıldı. Önkol diklemesine hayali bir

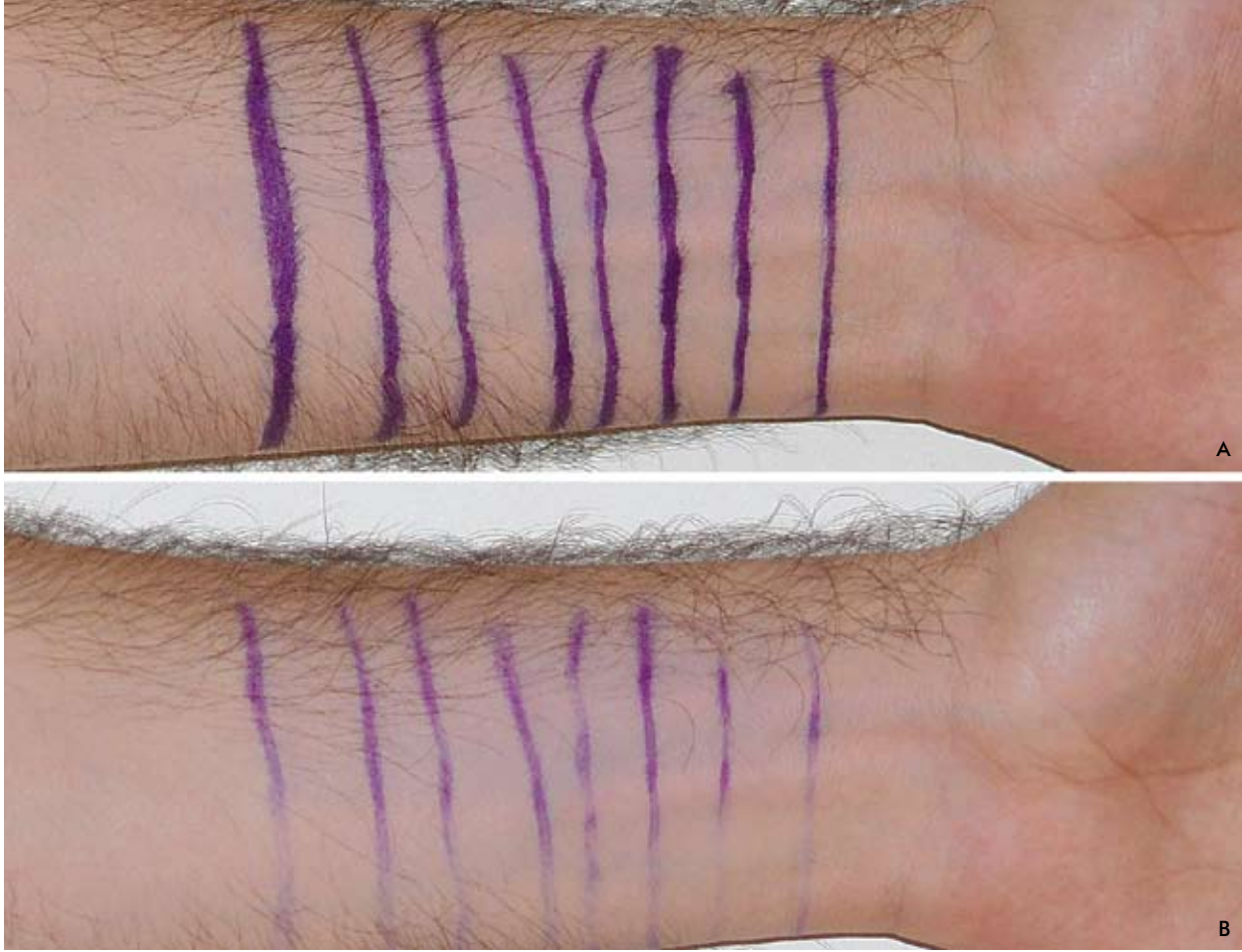
çizgi ile ulnar ve radial olmak üzere iki kısma ayrıldı. Deney grubu olarak radial taraf alkol ile silindi (Şekil 1) ve kontrol grubu olan ulnar bölgeye bir şey yapılmadı. Önkolda enlemesine standart şekiller çizildi(Şekil 2-a). Deneklerin kollarının fotoğrafı çekildi. Yirmi dört saat sonra çizim bölgeleri tekrar fotoğraflandı. Her bir alan, alkol ile silinmiş veya silinmemiş olduğunu bilmeyen gözlemci tarafından değerlendirildi.

Deneklerin tamamında alkol ile silinmiş bölgelerdeki çizimlerinin çıkmadığı veya diğer tarafa göre daha belirgin olarak kaldığı gözlemlendi(Şekil 2-b).

Ameliyat öncesi yapılan çizimlerin kalıcı olması plastik cerrahide çok büyük öneme sahiptir. Çizimlerin hastanın pozisyonu ile değiştiği çok bilinen bir durumdur. Bu sebeple aynı çizim veya ölçümler hasta yattıktan sonra tekrar elde edilemez.¹ Ayrıca çizimlerin tekrar yapılması mümkün bile olsa çok zaman alıcı bir süreçtir. Çizimlerin kalıcı olmasını sağlamak amacı ile bir enjektör iğnesi veya benzeri bir sivri cisimle epidermisen çizilmesi²



Şekil 1: Alkol ile radial tarafın silinme işlemi.



Şekil 2a: Alkol ile derinin silinme sonrası çizimlerin görüntüsü. **(2b)** Çizimlerin 24 saat sonraki hali radial taraf alkol ile silinmiş bölge, ulnar taraf kontrol bölgesi.

veya antiseptik solüsyonun yüzeysel olarak tatbiki gibi önlemler alınmaya çalışılır. Fakat epiderminin çizilmesinin enfeksiyon, iz bırakma antiseptik solüsyonun yüzeysel tatbiki yetersiz antisepsi gibi olumsuz etkileri olabilir.

Birçok alternatif boyama metodu tanımlanmış ve kullanılmıştır. Bazıları oldukça cazip gözükmemektedir. Fakat bunlarında hazır kalemler gibi her yerde bulunabilmesi kolay olmamakta veya yöntemin kullanımı ile ilgili deneyimimiz yeterli değildir.³⁻⁵

Hastanın azami çizimleri koruması banyo yapmaması istenebilir fakat bu da çok uygun veya konforlu bir yöntem değildir.

Alkol ile derinin çizim öncesi silinmesi standart cerrahi çizim kalemlerinin daha kalıcı olmasını sağlayacak basit kullanışlı bir yöntemdir.

KAYNAKLAR

1. Fahmy, F. S., Hemington-Gorse, S.J. The sitting, oblique, and supine marking technique for reduction mammoplasty and mastopexy. *Plast Reconstr Surg.* 2006;117:2145-51.
2. Tatla, T., Tehrani, H.Y., Shibu, M. Preoperative surgical skin marking in plastic surgery. *Br J Plast Surg.* 2001;54:556-7.
3. Ayhan, M., Silistreli, O., Aytug, Z., et al. Skin marking in plastic surgery. *Plast Reconstr Surg.* 2005;115:1450-1.
4. Sarifakioglu, N., Yuksel, A., Cigsar, B., et al. Skin marking in plastic surgery: color alternatives for marking. *Plast Reconstr Surg.* 2003;112:1500-1.
5. Sarifakioglu, N., Terzioglu, A., Cigsar, B., et al. Skin marking in plastic surgery: a helpful suggestion. *Plast Reconstr Surg.* 2003;111:946-7.

DR. M. TONGUÇ İŞKEN
CUMHURİYET MAHALLESİ PLAJ YOLU
EKAS SİTESİ D BLOK KAT:4 NO:8 İZMİT
KOCAELİ 41100 CERRAHI A.D.

Tel: 0.262 226 92 95 (ev)
0.262 303 72 02 (hastane)

Gsm: 0.532 727 33 53

e-posta: tongucisken@yahoo.com